

Onicomadesis secundaria a enfermedad pie-mano-boca: una manifestación frecuente y motivo de preocupación de los padres

Onychomadesis secondary to hand-foot-mouth disease: a frequent manifestation and cause of concern for parents

María Consuelo Giordano L.^a, Alicia de la Fuente L.^a, María Bernardita Lorca J.^b, Daniela Kramer H.^{b,c}

^aInterna, Facultad de Medicina Clínica Alemana-Universidad del Desarrollo

^bDermatóloga, Clínica Alemana de Santiago

^cDermatóloga Pediátrica, Hospital Luis Calvo Mackenna

Recibido el 19 de diciembre de 2017; aceptado el 19 de marzo de 2018

Resumen

Introducción: Las alteraciones ungueales en niños provocan gran ansiedad en los padres y múltiples consultas en su mayoría innecesarias. La onicomadesis corresponde al despegamiento completo e indoloro de la lámina ungueal desde el pliegue proximal. Este hallazgo ungueal autoresolutivo se ha descrito como una complicación tardía de la enfermedad pie-mano-boca, exantema viral frecuente en la edad pediátrica. **Objetivo:** Reportar un caso pediátrico clásico de enfermedad pie-mano-boca que evolucionó con onicomadesis y revisión de la literatura. **Caso clínico:** Paciente masculino de 3 años de edad, con cuadro agudo de microampollas eritematosas, peribucal en un comienzo, luego brazos y manos, glúteos, muslo y pies, asintomático y sin compromiso del estado general. Se realiza diagnóstico clínico de enfermedad pie-mano-boca. Evoluciona con resolución total de lesiones cutáneas, pero al mes, desprendimiento completo de uñas, las que se recuperan con posterioridad. **Conclusión:** El reconocimiento de la asociación entre enfermedad pie-mano-boca con onicomadesis nos permite orientar a los padres sobre un fenómeno benigno y transitorio que puede ocurrir como parte de la evolución de esta virosis, evitando así la ansiedad, derivación y tratamientos innecesarios.

Palabras clave:

Enfermedad pie;
mano;
boca;
enterovirus;
exantema;
enfermedades
ungueales

Abstract

Introduction: Nail alterations in children are an important cause of parent anxiety and derive in multiple and unnecessary consultations. The onychomadesis corresponds to the complete and painless detachment of the nail plate from the proximal fold. This self-resolving nail finding has been described as a late complication of hand-foot-mouth disease, a frequent viral exanthema in the pediatric age. **Objective:** To describe a classic pediatric case of hand-foot-mouth disease with subsequent onychomadesis. **Clinical case:** A 3-years-old male patient with an acute presentation of acute erythematous perioral papulo-vesicles, which extend to upper extremities and hands, buttocks, thighs and

Keywords:

Hand-foot-mouth
disease;
enterovirus;
exanthema;
nail diseases

feet, asymptomatic, and without compromising general condition. Skin lesions resolve completely, but after one month, he develops detachment of the nails, with subsequent complete recovery. **Conclusions:** The recognition of this association will allow primary care physicians to guide the parents about a benign and self-resolving process that may occur as part of the evolution of hand-foot-mouth disease, thus avoiding unnecessary anxiety, referral and treatments.

Introducción

La onicomadesis es el desprendimiento espontáneo completo de la uña desde su extremo proximal, pudiendo afectar manos y pies. No siendo un hallazgo muy frecuente en niños, su presencia genera gran preocupación entre sus familiares y cuidadores¹. Dentro de las probables etiologías de desprendimiento de la lámina ungueal están las causas locales, como paroniquia y traumatismos, en que lo habitual es la afección de una o dos uñas; y las causas sistémicas, en que se suelen afectar varias uñas de manos y pies², dentro de las cuales se debe considerar la desnutrición, el uso de fármacos (antibióticos, retinoides, litio, anticonvulsivantes y citotóxicos), algunas infecciones (candidiasis, sífilis, escarlatina, enfermedad pie-mano-boca) y otras patologías, como síndrome Kawasaki, trombocitopenia, lupus eritematoso sistémico, acrodermatitis enteropática, epidermolisis bulosa, hipoparatiroidismo y síndrome de Stevens-Johnson. También hay formas familiares con patrón de herencia dominante y formas congénitas, posiblemente relacionadas con el estrés del parto^{2,3}.

En los últimos años se ha descrito la asociación entre onicomadesis y enfermedad pie-mano-boca, de la cual se hizo referencia por primera vez el año 2000⁴. Desde entonces, se ha seguido reportando casos tanto esporádicos como epidémicos que evidencian esta relación⁵.

La enfermedad pie-mano-boca es una infección frecuente de la infancia, causada por los Enterovirus de la familia Picornavirus. Se presenta principalmente en verano y otoño, transmitiéndose entre las personas vía fecal oral y en menor proporción por secreciones respiratorias⁶.

Los agentes etiológicos más frecuentes reportados en la literatura son el virus Cocksackie A16 (más común) y el Enterovirus 71 (mayor morbimortalidad), pudiendo también aislarse otros serotipos⁷.

Clínicamente se caracteriza por una erupción vesicular palmoplantar y estomatitis erosiva. Se presenta generalmente en niños bajo los 10 años de edad, pero puede también comprometer a pacientes adultos, dado su alto grado de contagiosidad⁸. Además de las presentaciones clínicas típicas en boca, manos y pies, en el último tiempo se ha descrito cuadros más generalizados y severos, encontrándose adicionalmente en algunos

pacientes erupciones en el área perioral, cuello, tronco, extremidades y desprendimiento de piel en palmas y plantas. Estos cuadros más severos se han descrito asociados a virus Cocksackie serotipo A6⁹.

Nuestro objetivo fue presentar un caso clínico característico de enfermedad pie-mano-boca con los consecuentes hallazgos ungueales descritos.

Caso clínico

Paciente de sexo masculino, de 3 años de edad, sin antecedentes mórbidos. Es traído por sus padres por un cuadro de 5 días, caracterizado por lesiones microampollos de borde eritematoso, en un comienzo peribucales, para luego extenderse a manos, brazos, glúteos, muslos y pies, con buen estado general, asintomático.

Se realiza el diagnóstico de enfermedad pie-mano-boca, con lesiones más extensas que el cuadro habitual.

Se indica medidas generales de lubricación y control según evolución.

Evoluciona con resolución completa de las lesiones y remisión sin secuelas.

Al cabo de 1 mes, se constata desprendimiento proximal completo, asintomático de láminas ungueales, lo que corresponde a la onicomadesis característica como complicación tardía de esta virosis (Figura 1). A los pocos días de la consulta inicial, el padre presenta cuadro cutáneo similar, más leve, cursando también con desprendimiento posterior de sus uñas (Figura 2).

Padre e hijo presentan onicomadesis en algunas uñas de manos y pies, con caída completa de láminas ungueales, lo cual se resolvió espontáneamente entre 6 a 8 semanas, con crecimiento de uñas nuevas sanas.

Discusión

Las alteraciones ungueales que se presentan con frecuencia, como una secuela tardía en la enfermedad pie-mano-boca son las líneas de Beau y la onicomadesis. La detención en la proliferación de la matriz ungueal puede llevar a la aparición de daños parciales o totales de la lámina ungueal. Las líneas de Beau son surcos transversales en la uña que van desde un pliegue lateral a otro, resultado de la interrupción temporal

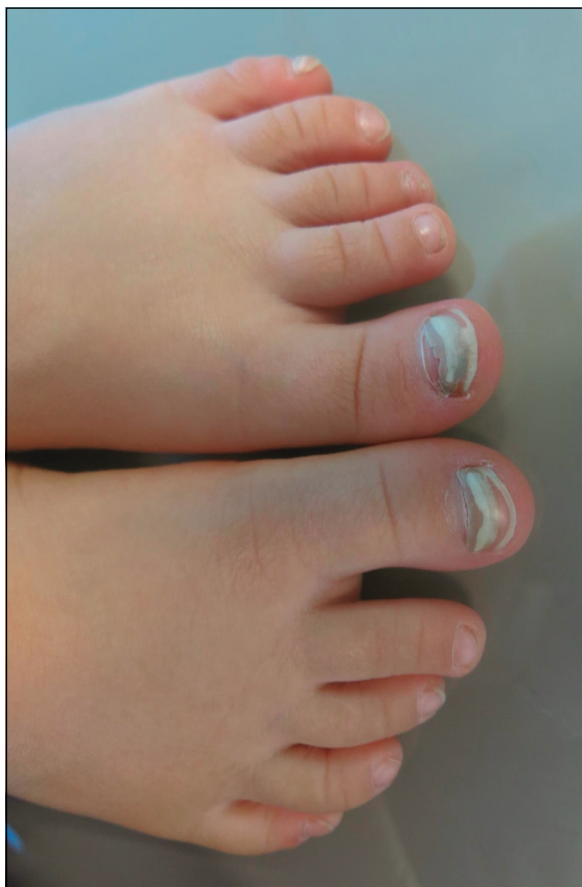


Figura 1. Desprendimiento ungüeal completo de láminas ungüesales, como complicación tardía de la enfermedad pie mano boca.

en la formación de la placa ungüeal. La onicomadesis representaría la forma más severa de este mismo fenómeno, ya que el agente causal actuaría durante más tiempo, con el compromiso de todo el espesor de la lámina y su consecuente separación del lecho¹. Esto es consecuencia de la inhibición completa y transitoria del crecimiento ungüeal por 1 o 2 semanas. La uña continúa avanzando sobre el lecho ungüeal, permaneciendo adherida a los tejidos subyacentes y desprendiéndose al perder la conexión con la uña nueva que está comenzando a salir a esas alturas¹⁰.

Su mecanismo de producción en la enfermedad pie-mano-boca no ha sido completamente aclarado. Además de la detención de la función de la matriz ungüeal, se ha propuesto la maceración debida a las ampollas digitales, inflamación del lecho ungüeal proximal y efecto tóxico directo del virus¹¹.

El diagnóstico de onicomadesis es clínico, por lo cual es fundamental realizar una acuciosa anamnesis dirigida a buscar las asociaciones previamente descritas. Sólo sería necesario realizar exámenes comple-

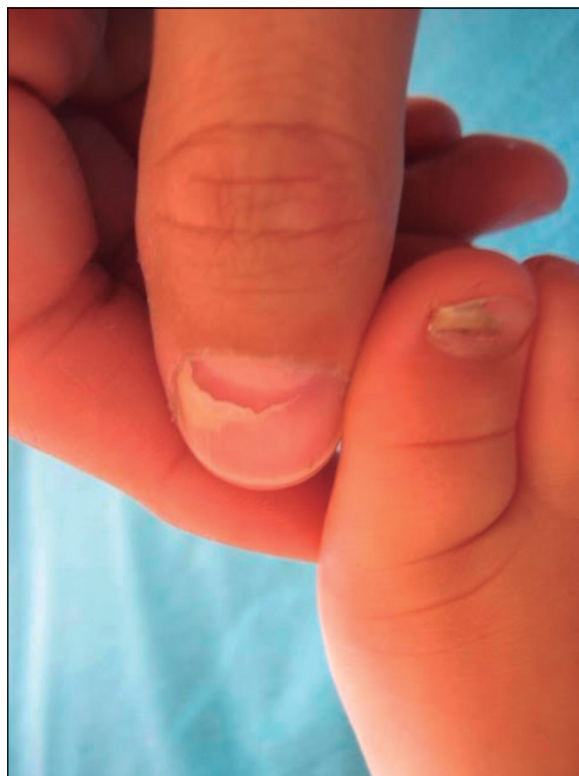

Figura 2. Onicomadesis presente en padre e hijo afectados por la misma virosis.

mentarios en los casos en que los antecedentes no sean claros o confiables, si se sospecha alguna causa sistémica o la presencia de algún agente infeccioso local. Cabe mencionar la ultrasonografía del aparato ungüeal como un recurso complementario en caso de duda diagnóstica, aportando además datos cronológicos que nos permitan establecer la fecha de la injuria original¹². Esta modalidad de estudio sólo se realiza en casos excepcionales, ya que no está siempre disponible, es operador dependiente e implica un costo adicional que en un cuadro clínico característico es innecesario.

Dado que al desprenderse la lámina ungüeal afectada, ya ha aparecido la nueva uña en crecimiento, no es necesario realizar ningún tratamiento. En la mayoría de los casos, se produce recuperación completa de la uña entre las 6 y 12 semanas.

Sólo se aconseja medidas de limpieza en la región y evitar traumatismos¹.

Conclusión

Dado que la frecuencia de casos de enfermedad pie-mano-boca ha ido aumentando¹⁰, es probable que nos enfrentemos con mayor probabilidad a esta patología y

a sus consecuencias. Es por esto que debemos saber reconocer no sólo las características del cuadro clínico en su fase aguda, sino también secuelas más tardías como la onicomadesis.

En los niños que consultan por onicomadesis debe buscarse el antecedente de enfermedad viral en los 2 meses previos a la aparición de este fenómeno. En este contexto, la etiología reportada con mayor frecuencia es la enfermedad pie-mano-boca.

Así mismo, cuando se realice el diagnóstico de esta virosis, debe advertirse a los padres y cuidadores, la posibilidad de que se presente onicomadesis a partir de las 4 semanas posteriores a la infección viral¹³. Este fenómeno ocurre con mayor frecuencia en las uñas de las manos, pudiendo también ocurrir en los pies¹⁴.

Dado que son los pediatras quienes reciben la gran mayoría de los casos, es fundamental estar familiarizados con esta asociación. Esto permitirá tranquilizar a los familiares del niño afectado y evitará derivaciones y tratamientos innecesarios.

Responsabilidades Éticas

Protección de personas y animales: Los autores declaran que los procedimientos seguidos se conformaron a las normas éticas del comité de experimentación humana responsable y de acuerdo con la Asociación Médica Mundial y la Declaración de Helsinki.

Confidencialidad de los datos: Los autores declaran que han seguido los protocolos de su centro de trabajo sobre la publicación de datos de pacientes.

Derecho a la privacidad y consentimiento informado: Los autores han obtenido el consentimiento informado de los pacientes y/o sujetos referidos en el artículo. Este documento obra en poder del autor de correspondencia.

Conflicto de intereses

Los autores declaran no tener conflicto de intereses.

Referencias

- Meseguer Yebra P, Meseguer Yebra C. Cuando las uñas se caen: la onicomadesis. *Pediatría Atención Primaria*. 2013;15(58):e67-e70.
- Salgado F, Handler M, Schwartz R. Shedding Light on Onychomadesis. *Cutis* 2017;99:33-6.
- Hardin J, Haber RM. Idiopathic sporadic onychomadesis: case report and literature review. *Arch Dermatol*. 2012;148:769-70.
- Disorders of hair and nails en: Hurwitz Clinical Pediatric Dermatology, Third edition, 2006, pág 172.
- López J, Hernández P, Zaragoza V, et al. Onychomadesis Outbreak in Valencia, Spain Associated with Hand, Foot, and Mouth Disease Caused by Enteroviruses. *Pediatr Dermatol*. 2011;28(1):1-5.
- Clementz GC, Mancini AJ. Nail matrix arrest following hand-foot-mouth disease: a report of five children. *Pediatr Dermatol* 2000;17:7-11.
- Martínez M. Infecciones virales y exantemas no tradicionales. *Rev Chil Pediatr* 2005; 76(5):521-7.
- Navarro Moreno E, Almagro López D, Jaldo Jiménez R, et al. Brote de enfermedad boca-mano-pie y onicomadesis causado por el virus Cocksackie A16, Granada. *An Pediatría*. 2015;82(4):235-41.
- Mortada I, Mortada R, Al Bazzal M. Onychomadesis in a 9-month-old boy with hand-foot-mouth disease. *Int J Emerg Med*. 2017;10(1):26.
- Wei S-H, Huang Y-P, Liu M-C, et al. An outbreak of coxsackievirus A6 hand, foot, and mouth disease associated with onychomadesis in Taiwan, 2010. *BMC Infect Dis*. 2011;11(1):346.
- Akpolat ND, Karaca N. Nail changes secondary to hand-foot-mouth disease. *Turk J Pediatr*. 2016;58(3):287.
- Worstman X, Worstman J, Guerrero R, Soto R, Baran R. Anatomical Changes in Retronychia and Onychomadesis Detected Using Ultrasound. *Dermatol Surg* 2010;36:1-6.
- Ferrari B, Talierecio V, Hornos L, Luna P, Abad ME, Larralde M. Onicomadesis asociada a la enfermedad de boca, mano y pie. *Arch Argent Pediatr*. 2013;111(6): e148-e51.
- Nag S, Dutta A, Mandal R. Delayed Cutaneous Findings of Hand, Foot, and Mouth Disease. *Indian Pediatrics* 2016;53:42-4.