

Espondilodiscitis en pediatría. Caso clínico

JUAN PABLO ROJAS H.¹, MARÍA DEL PILAR GÓMEZ M.²

Servicio Reumatología Pediátrica. Fundación Clínica Infantil Club Noel. Cali, Colombia.

1. Pediatra. Pontificia Universidad Javeriana Cali. Fundación Clínica Infantil Club Noel. Residente de Infectología Pediátrica, Universidad El Bosque. Cali, Colombia.

2. Pediatra Reumatóloga. Universidad Libre Seccional Cali. Vida centro profesional. Cali, Colombia.

ABSTRACT

Spondylodiscitis in children. A Case report

Introduction: Spondylodiscitis (discitis plus osteomyelitis) is an infection of the spine that involves the intervertebral disc and the vertebral body. Patients present common symptoms although little specific, and suspicion for diagnosis is required. Most cases are resolved with pharmacological management; antibiotics remain as the main treatment. **Objective:** To describe a patient with a spondylodiscitis, the diagnostic and therapeutic approach. **Case report:** A 2-year-old preschooler, with three months of refusal to walk, pain associated with standing and sitting, and absence of fever throughout evolution is presented. Physical examination reported tenderness in the lumbar region, muscle contracture and decreased lumbar lordosis. No neurological involvement and negative Gowers' sign were described. Lumbosacral spine X-ray and pelvic MRI showed abnormality of the L5-S1 disc, with bone erosions compatible with spondylodiscitis. Antibiotic treatment, physical rehabilitation and analgesia were administered, the patient completely evolved from condition. **Conclusion:** Spondylodiscitis must be considered in children with acute ambulation changes. The importance of prompt diagnosis and treatment involving the entire multidisciplinary team in order to improve the prognosis of patients is emphasized.

(Key words: Spondylodiscitis, intervertebral disc, musculoskeletal infections).

Rev Chil Pediatr 2014; 85 (1): 68-73

RESUMEN

Introducción: La Espondilodiscitis (discitis más osteomielitis) es la infección de la columna que compromete el disco intervertebral y el cuerpo vertebral. Esta entidad cursa con sintomatología típica, aunque poco específica y requiere un alto índice de sospecha para su diagnóstico. La mayoría de los casos se resuelven con manejo farmacológico, siendo los antibióticos el pilar en el tratamiento. **Objetivos:** Caracterizar una paciente con Espondilodiscitis, su abordaje diagnóstico y terapéutico. **Caso clínico:** Preescolar de 2 años, con historia de 3 meses con rechazo de la marcha, dolor con la bipedestación y sedestación, sin fiebre durante toda su evolución. Al examen físico destacaba dolor a la palpación de la región lumbar, contractura de los músculos para espinosos y disminución de la lordosis lumbar. Sin compromiso neurológico, signo de Gowers negativo. Ra-

Recibido el 29 de julio de 2012, devuelto para corregir el 8 de enero de 2013, segunda versión 3 de junio de 2013, tercera versión 11 de noviembre de 2013, cuarta versión 12 de diciembre de 2013, aceptado para publicación el 20 de diciembre de 2013

Este trabajo cumple con los requisitos sobre consentimiento /asentimiento informado, comité de ética, financiamiento, estudios animales y sobre la ausencia de conflictos de intereses según corresponda.

Correspondencia a:
Juan Pablo Rojas H.
E-mail: juanpa8506@hotmail.com

diografía de columna lumbosacra normal y resonancia magnética con contraste de pelvis, evidenció alteración del disco L5-S1, con erosiones óseas compatibles con Espondilodiscitis. Se administró tratamiento antibiótico, analgesia y rehabilitación física, evolucionando con resolución completa del cuadro. **Conclusión:** En niños con alteraciones agudas en la deambulación debe pensarse en la Espondilodiscitis. Se destaca la importancia de un diagnóstico y tratamiento oportuno, que involucra a todo un equipo médico multidisciplinario, para mejorar el pronóstico de los pacientes.

(Palabras clave: Espondilodiscitis, disco intervertebral, infecciones músculo-esqueléticas).
Rev Chil Pediatr 2014; 85 (1): 68-73

Introducción

La espondilodiscitis es un proceso inflamatorio que afecta al disco intervertebral y la superficie de los cuerpos vertebrales. Se presenta habitualmente en niños menores de 6 años con afectación predominante de la región lumbar¹. Su detección precoz es importante, ya que si no se trata adecuadamente puede conllevar secuelas ortopédicas serias². Las espondilodiscitis ocupan el 2-7% de todas las infecciones músculo esqueléticas³⁻⁵. Presenta una incidencia de 0,2-2 casos por 100.000 al año⁶⁻⁸.

La etiología infecciosa es la más aceptada actualmente, aunque existen autores que proponen un factor traumático como desencadenante del cuadro o incluso la posibilidad de que se trate exclusivamente de un fenómeno inflamatorio. En más del 50% de los casos no se identifica ningún germen. El *Staphylococcus aureus* (*S. aureus*) es el microorganismo más frecuentemente aislado tanto en hemocultivos como en los aspirados del disco, seguido de *Staphylococcus epidermidis* (*S. epidermidis*), *Streptococcus pneumoniae* (*S. pneumoniae*) y otros estreptococos, bacilos gram negativos como *Kingella kingae* (*K. kingae*) o *Escherichia coli* (*E. coli*) e incluso anaerobios⁹⁻¹¹. Las infecciones por *Cándida* o micobacterias pueden presentarse en pacientes de mayor edad o con factores predisponentes¹².

Aunque la columna lumbar (L4-L5) o torácica baja es la zona que se afecta de forma más frecuente, existen casos descritos de espondilodiscitis cervical. La diseminación hematógena desde un foco infeccioso primario (infecciones respiratorias, otitis media aguda, infecciones de las vías urinarias) es la principal vía de afectación discal, siendo excepcional la

diseminación desde una zona contigua o en el contexto de una cirugía¹. Diferentes publicaciones concuerdan con el tiempo promedio de diagnóstico de 40 días^{2,6}.

Objetivos

Caracterizar una paciente con Espondilodiscitis, su abordaje diagnóstico y manejo.

Caso clínico

Paciente de sexo femenino, edad 2 años y 7 meses, raza mestiza, procedente del área rural de la ciudad de Palmira del departamento del Valle del Cauca en Colombia. Consultó por cuadro clínico de 3 meses de evolución consistente en rechazo de la marcha, dolor con la bipedestación y la sedestación, principalmente manifestado en miembro inferior izquierdo, presentando posteriormente dificultad para ponerse de pie. Afebril durante toda su evolución, con manifestaciones intermitentes de dolor el cual disminuía parcialmente con administración de acetaminofeno, 15 mg/kg/dosis.

No se encontraron antecedentes personales de trauma, enfermedad del tejido conectivo, hipertensión, diabetes, cardiopatía congénita o tuberculosis. Los antecedentes perinatales eran desconocidos dado a que la paciente fue entregada en adopción y se encontraba con la protección de madre sustituta.

En el examen físico inicial se encontraba en buen estado general, eutrófica, hemodinámicamente estable. Se destaca el rechazo de la bipedestación y de la marcha, con irritabilidad a la flexión de las caderas, dolor a la palpación

de la región lumbar, contractura de los músculos paraespinosos, disminución de la lordosis lumbar y localizaba el dolor en la zona lumbar. No se encontró la maniobra de Gowers, ni afectación neurológica.

En los estudios clínicos iniciales destacaba hemograma normal, Proteína C Reactiva (PCR) de 7 mg/dl (rango de 0 a 5 mg/dl), Velocidad de Sedimentación Globular (VSG) de 40 mm/h), examen de orina normal, pruebas de función renal y hepática normales, antígenos para *Salmonella* negativos, Anticuerpos Antinucleares (AAN) negativos, Creatin Fosfoquinasa (CPK) normal. Entre los estudios imagenológicos destacó radiografía de tórax, de región lumbosacra y de caderas informadas como normales. La Resonancia Magnética (RM) con contraste de pelvis con énfasis en cadera izquierda, evidenció compromiso articular coxofemoral, con núcleos de cabeza femoral normales, acetábulo adecuado a nivel de corte coronal y sagital. Se encontró alteración del disco L5-S1, con erosiones óseas compatibles con espondilodiscitis (figura 1).

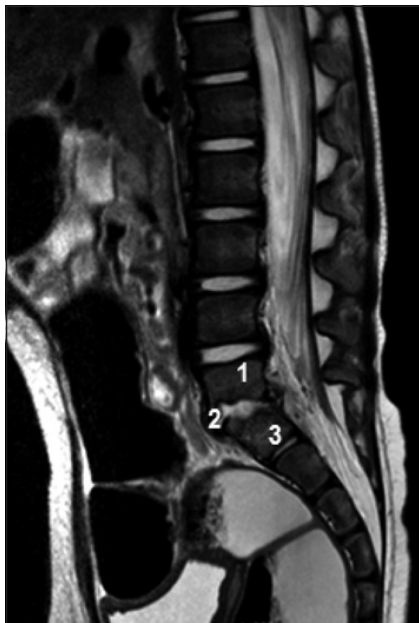


Figura 1. RM. Corte sagital de columna lumbosacra. Se observa estrechamiento del disco intervertebral L5-S1, con erosiones de las superficies articulares de los cuerpos vertebrales L5 y S1, hallazgos compatibles con espondilodiscitis. Quinta vértebra Lumbar (1), espacio L5-S1 (2), primera vértebra sacra (3).

Se realizó búsqueda intencionada para tuberculosis y descartar Mal de Pott como diagnóstico diferencial; con Prueba de Tuberculina (PPD), tres baciloscopias (BK) seriados en jugo gástrico, tres BK seriados en orina, TAC de tórax simple y contrastado, ecografía abdominal total, sin encontrarse alteración en estas ayudas diagnósticas.

Durante la evolución clínica se documentó exacerbación de dolor manifestado en rechazo de la bipedestación y de la marcha, con irritabilidad a la flexión de las caderas. En el seguimiento con reactantes de fase aguda destacó elevación de la PCR a 12 mg/dl y VSG a 60 mm/h.

Se realizó exploración quirúrgica y drenaje de 2 cc de secreción de material purulento, cultivo y biopsia. La biopsia reportó: Trabécula ósea usual y medula ósea con espacio medular con celularidad del 30%, conservación de la relación granulo-eritroide, sin evidenciarse inflamación granulomatosa o proceso neoplásico. Reporte negativo para cultivos (incluyendo estudios para *Brucella* y *Bartonella*), neoplasia y tuberculosis.

En junta médica interdisciplinaria, se decidió tratamiento antibiótico con Clindamicina 40 mg/kg/día y Ceftriaxone 100 mg/kg/día endovenoso durante 4 semanas y 2 semanas con Cefalexina 100 mg/kg/día vía oral. Para el manejo de dolor, recibió Naproxeno y se indicó rehabilitación física, hasta la resolución completa del cuadro clínico, evidenciado en ausencia de dolor, mejoría en bipedestación, marcha y normalización de los reactantes de fase aguda.

Discusión

La espondilodiscitis u osteomielitis vertebral es una patología poco frecuente en pediatría, que afecta generalmente a niños menores de 5 años, que cursan con una sintomatología inespecífica, y cuyo diagnóstico requiere de un alto índice de sospecha, por lo que muchas veces es tardío o se hace luego de múltiples tratamientos³⁻⁵.

La diseminación hematógena, que produce un alojamiento de organismos en la médula

vertebral, es el mecanismo más frecuente de espondilodiscitis. Cuando ocurre la siembra hematógena de los cuerpos vertebrales en forma retrógrada a través de los plexos venosos de Batson, por infección previa de órganos pélvicos o exploración instrumental de la vía genitourinaria, la infección puede ser ocasionada por bacilos gram negativos como *E. coli*, *Proteus sp*, *Enterobacter sp*, *Pseudomona aeruginosa*. La espondilodiscitis puede ocurrir secundaria a infección contigua como absceso del psoas y úlceras de presión^{14,15}. Además puede ocurrir por implantación directa a consecuencia de heridas penetrantes, cirugías, presencia de prótesis, realización de punciones, colocación de catéteres. En la paciente descrita no se identificó foco infeccioso primario.

Los niveles de afectación de la columna vertebral varían y las infecciones se han registrado en todos los niveles de la columna vertebral¹⁶. El sitio más común de infección es la columna lumbar (45-50%), seguida por la torácica (35%), cervical (20,3%), y en la región sacra¹⁷.

Las manifestaciones clínicas varían con la edad y se presentan de forma progresiva. En la exploración física de los niños pequeños destaca el rechazo de la bipedestación o de la marcha y la irritabilidad con la flexión de las caderas o con la palpación de la región lumbar. Puede presentarse una contractura de los músculos para espinosos y una disminución de la lordosis lumbar. La rigidez y la limitación de los movimientos lumbares son características de este cuadro¹. El diagnóstico de espondilodiscitis se basa en hallazgos clínicos, radiológicos, y microbiológicos. El retraso en el diagnóstico puede variar de 2 a 12 semanas, y en ocasiones después de 3 meses¹⁸.

Entre las pruebas de laboratorio se puede encontrar leucocitosis leve en un tercio de los casos, elevación de la VSG^{17,18} y de la PCR en el 50% de los casos, siendo útil para monitorizar el tratamiento^{19,20}. Cerca de 25-59% de los cultivos de sangre son positivos en identificar el microorganismo causal²¹. Se recomienda realizar la Prueba de la Tuberculina (PPD) a todo paciente con sospecha de espondilodiscitis¹.

Entre las imágenes diagnósticas son de utili-

dad la Radiografía (Rx) de la zona lumbosacra, debido a que muchos niños tienen cambios degenerativos en los estudios de imagen, no obstante, estos cambios no son tan evidentes en la etapa temprana de la enfermedad infecciosa y aparecen por lo menos una semana después de comenzado el cuadro clínico²¹. La cintigrafía con Tecnecio 99, puede resultar anormal con mayor frecuencia después de 40-72 h de iniciado el cuadro clínico y muestra aumento de la captación en el disco afectado. No obstante, la espondilodiscitis no se excluye con un estudio óseo de galio o tecnecio normal. En la Tomografía computada (TC) pueden encontrarse masas inflamatorias para vertebrales, extensión epidural, disminución del espacio discal y destrucción del disco vertebral, estos cambios no son tan evidentes en la etapa temprana de la enfermedad infecciosa². La Resonancia magnética (RM) es el procedimiento de imagen de elección para detectar la infección temprana y para evaluar la extensión de la enfermedad que afecta a la columna vertebral²²⁻²⁴. En el diagnóstico diferencial debemos descartar procesos infecciosos, traumatológicos e inflamatorios, tumorales y espondilolistesis²⁵.

Algunos autores recomiendan tratamiento antibiótico e inmovilización sistemática en todos los casos, y concluyen que el tratamiento antibiótico intravenoso es mejor que el oral para alcanzar la desaparición de los síntomas y signos sin recurrencias^{26-29,32}. En relación a tratamiento, como terapia empírica y según epidemiología local, se podría partir con un antibiótico con cobertura de estafilococo asociada a cefalosporina de tercera generación. En pacientes con alergia a β -lactámicos o sospecha de infección estafilocócica resistente a meticilina, se utiliza vancomicina³³. Una vez establecido el diagnóstico microbiológico, la terapia se modifica según el agente identificado con su respectivo antibiograma³⁴. No está claramente establecido el tiempo total por el que se deben administrar los antimicrobianos, pero debido a que éstos tienen escasa penetración en el tejido óseo (por los procesos de inflamación, isquemia, necrosis, formación de secuestros, etc.)^{34,35}, es necesario un tratamiento prolongado, en altas dosis, por vía parenteral, con el fin de conseguir la curación microbiológica^{30,33}.

En general se completan cuatro a seis semanas, en ausencia de colecciones, siendo los primeros 10 a 14 días vía endovenosa^{30-32,36}. El tratamiento por vía oral debe prolongarse hasta la resolución completa del cuadro, con normalización de la VSG y la PCR (4 semanas)¹. Los pacientes afectados por tuberculosis deben recibir el tratamiento establecido.

El uso de corsé facilita una levantada precoz y su permanencia dependerá de la evolución del paciente. La inmovilización en cama y/o el uso de aparatos ortopédicos permitirán controlar el dolor con apoyo analgésico y estabilizar la columna para lograr la eventual fusión vertebral en posición fisiológica³⁶.

La cirugía debe considerarse en caso de compresión medular con complicaciones neurológicas, drenaje de colecciones mayores, falla del tratamiento médico o destrucción vertebral con deformidad³⁷⁻³⁹. En caso de masas inflamatorias, al sugerir mayor extensión de la inflamación, se aconseja prolongar la fase de tratamiento antibiótico oral, lo que generalmente presenta una evolución favorable^{37,40}.

La evolución clínica de la espondilodiscitis es favorable, con desaparición de los síntomas en la mayoría de los pacientes, no obstante, un porcentaje elevado presentan secuelas radiológicas, principalmente disminución del espacio intervertebral.

Se recomienda seguimiento radiológico por 12 a 18 meses, para asegurarse la resolución del proceso destructivo⁴¹. En la era pre-antimicrobiana, la mortalidad por esta infección era cercana al 50%, siendo en la actualidad menor a 1%⁴².

Conclusiones

El diagnóstico de espondilodiscitis se basa en hallazgos clínicos, radiológicos (Resonancia magnética es el procedimiento de imagen de elección para detectar la infección temprana y para evaluar la extensión de la enfermedad) y microbiológicos. Esta entidad se debe sospechar en niños con alteraciones agudas en la deambulación, rechazo de la bipedestación o de la marcha, irritabilidad con la flexión de las caderas o con la palpación de la región lumbar,

contractura de los músculos para espinosos y una disminución de la lordosis lumbar. Se enfatiza la importancia de un diagnóstico y tratamiento adecuado, que incluye a todo un equipo médico multidisciplinario, para mejorar el pronóstico de los pacientes.

Referencias

- 1.- Blázquez D, González M, Rojo P, González I, López V, Ruiz J: Discitis o Espondilodiscitis. Protocolos Diagnóstico Terapéuticos de la AEP: Infectología Pediátrica. Asociación Española de Pediatría. Disponible en: www.aeped.es/protocolos/. [Consultado el 22 de marzo de 2012].
- 2.- Silva M, Scrimizzi S, Tempra A, Valdivia H: Espondilodiscitis en pediatría. Análisis a través del diagnóstico por imágenes y su correlación clínica. Revista del Hospital Privado de Comunidad 2005; 8 (2): 21-5.
- 3.- Tyrrel PNM, Cassar-Pollucino VN, McCall IW: Spinal infection. Eur Radiol 1999; 9: 1066-77.
- 4.- Stabler A, Reiser MF: Imaging of spinal infection. Radiol Clin North Am 2001; 39: 115-35.
- 5.- Danner RL, Hartmann BJ: Update of spinal epidural abscess: 35 cases and review of the literature. Rev Infect Dis 1987; 9: 265-74.
- 6.- Sapico FL, Montgomerie JZ: Pyogenic vertebral osteomyelitis: report of nine cases and review of the literature. Rev Infect Dis 1979; 1: 754-76.
- 7.- Kapeller P, Fazekas F, Krametter D, et al: Pyogenic infectious spondylitis: clinical, laboratory and MRI features. Eur Neurol 1997; 38: 94-8.
- 8.- Hopkinson N, Stevenson J, Benjamin S: A case ascertainment study of septic discitis: clinical, microbiological and radiological features. QJM 2001; 94: 465-70.
- 9.- Early S, Kay R, Tolo V: Childhood diskitis. J Am Acad Orthop Surg 2003; 11 (6): 413-20.
- 10.- Garron E, Viehweger E, Launay F, Guillaume J, Jouve J, Bollini G: Non Tuberculous Spondylodiscitis in children. J Pediatr Orthop 2002; 22 (3): 321-8.
- 11.- Rubio Gribble B, Calvo Rey C, García-Consuegra J, Ciria Calabria L, Navarro Gómez M, Ramos Amador J: Espondilodiscitis en la Comunidad de Madrid. An Pediatr (Barc) 2005; 62 (2): 147-52.
- 12.- Karadimas E, Bunker C, Lindblad B, et al: Spondylodiscitis. A retrospective study of 163 patients. Acta Orthop 2008 Oct; 79 (5): 650-9.
- 13.- Gutiérrez K: Diskitis. Principles and practice of pediatric infectious diseases. Long SS, Pickering LK, Prober CG. 3rd ed. Philadelphia, PA: Churchill Livingstone/

- Elsevier; 2008, 82: 488-91.
- 14.- *Mader JT, Calhoun J*: Osteomyelitis. In: Mandell, Gerald L, Bennett JE, dirs. Enfermedades infecciosas: principios y terapéutica. 5ª ed. Buenos Aires: Panamericana, 2000: 169-74.
- 15.- *Nolla Solé JM, Ariza Cardenal J*: Infecciones Osteoarticulares. In: Farreras Valenti P, Rozman C, dirs. Medicina Interna. [CD-ROM]. 14ª ed. Madrid: Harcourt, 2000.
- 16.- *Wood GW II, Edmonson AS*: Osteomyelitis of the spine. Spine 1989; 3 (3): 461-93.
- 17.- *Jaramillo-de la Torre JJ, Bohinski RJ, Kuntz C*: Vertebral osteomyelitis. Neurosurg Clin N Am 2006; 17 (3): 339-51.
- 18.- *Carragee EJ, Kim D, van der Vlugt T, Vittum D*: The clinical use of erythrocyte sedimentation rate in pyogenic vertebral osteomyelitis. Spine 1997; 22: 2089-93.
- 19.- *Garron E, Viehweger E, Launay F, Guillaume J, Jouve J, Bollini G*: Non Tuberculous Spondylodiscitis in children. J Pediatr Orthop 2002; 22 (3): 321-8.
- 20.- *Rosahl SK, Gharabaghi A, Zink P, Samii ML*: Monitoring of blood parameters following anterior cervical fusion. J Neurosurg 2000; 92: 169-74.
- 21.- *Cheung WY, Luk KDK*: Pyogenic spondylitis. International Orthopaedics (SICOT) 2012; 36: 397-404.
- 22.- *Sharif H*: Role of MR imaging in the management of spinal infections. Am J Roentgenol 1992; 158: 133-1345.
- 23.- *Post MJD, Sze G, Quencer RM, Eismont FJ, Green BA, Gahbauer H*: Gadolinium-enhanced MR in spinal infection. J Comput Assist Tomogr 1990; 14: 721-9.
- 24.- *Sze G, Bravo S, Krol G*: Spinal lesions: quantitative and qualitative temporal evolution of gadopentatedimeglumine enhancement in MR imaging. Radiology 1989; 170: 849-56.
- 25.- *Baleriaux D, Neugroschl C*: Spinal and spinal cord infection. Eur Radiol 2004; 14: 72-83.
- 26.- *Song KS, Ogden JA, Ganey T, Guidera KJ*: Contiguous discitis and osteomyelitis in children. J Pediatr Orthop 1997; 14: 470-7.
- 27.- *Brown R, Hussain M, McHugh K, Novelli V, Jones D*: Discitis in young children. J Bone Joint Surg Am 2001; 83: 106-11.
- 28.- *An HS, Seldomridge JA*: Spinal infections: Diagnostic test and imaging studies. Clin Orthop Relat Res 2006; 443: 168-82.
- 29.- *Ring D, Johnston 2nd CE, Wenger DR*: Pyogenic infectious spondylitis in children: the convergence of discitis and vertebral osteomyelitis. J Pediatr Orthop 1995; 15: 652-60.
- 30.- *Pintado V*: Espondilitis infecciosa. Enferm Infecc Microbiol Clin 2008; 26: 510-7.
- 31.- *Kayser R, Mahlfeld K, Greulich M, Grasshoff H*: Spondylodiscitis in childhood: results of a long-term study. Spine 2005; 30 (3): 318-23.
- 32.- *Rubio B, Calvo C, García-Consuegra J, Ciria L, Navarro M, Ramos J*: Espondilodiscitis en la comunidad de Madrid. Anales Pediatr 2005; 62: 147-52.
- 33.- *Arthurs O, Gómez A, Heinz P, Set P*: The toddler refusing to weight-bear: a revised imaging guide from a case series. Emerg Med J 2009; 26: 797-801.
- 34.- *Berbari EF, Steckelberg JM, Osmon DR*: Osteomyelitis. Mandell, Douglas & Bennett's Principles and Practice of Infectious Diseases. Mandell G L, Benett J E, Dolin R, editors. 7th ed. New York: Churchill Livingstone. Elsevier 2010; 1457-67.
- 35.- *Lew D, Waldvogel F*: Osteomyelitis. Lancet 2004; 364: 369-79.
- 36.- *Early S, Kay R, Tolo V*: Childhood diskitis. J Am Acad Orthop Surg 2003; 11: 413-20.
- 37.- *Fica A, Bozán F, Aristegui M, Bustos P*: Espondilodiscitis: Análisis de una serie de 25 casos. Rev Med Chile 2003; 131: 473-82.
- 38.- *Audia S, Martha B, Grappin M, et al*: Les abcès pyogéniques secondaires du psoas: a propos de six cas et revue de la littérature. Rev Med Interne 2006; 27: 828-35.
- 39.- *Song J, Letts M, Monson R*: Differentiation of psoas muscle abscess from septic arthritis of the hip in children. Clin Orthop Relat Rev 2001; 391: 258-65.
- 40.- *Rubio Gribble B, Calvo Rey C, García-Consuegra J, Ciria Calabria L, Navarro Gómez ML, Ramos Amador JT*: Espondilodiscitis en la Comunidad de Madrid. An Pediatr (Barc) 2005; 62: 147-52.
- 41.- *Early S, Kay R, Tolo V*: Childhood diskitis. J Am Acad Orthop Surg 2003; 11: 413-20.
- 42.- *McCarthy J, Dormans J, Kozin S, Pizzutillo P*: Musculoskeletal infections in children: basic treatment principles and recent advancements. J Bone Joint Surg Am 2004; 86: 850-63.