

Diagnóstico urológico prenatal

Paulina Baquedano D.¹

Entre los avances tecnológicos que han reducido la morbimortalidad perinatal, destacan algunos métodos obstétricos de diagnóstico, como la ultrasonografía prenatal, la amniocentesis y la fetoscopia. Con el advenimiento de la ultrasonografía obstétrica, empleada en el control normal del embarazo, se han podido detectar precozmente malformaciones fetales de importancia en cerca del 1% de los embarazos. Las malformaciones del tracto urinario corresponden a un 20% del total de estas malformaciones, segundas en importancias después de las del sistema nervioso central (50%).

El diagnóstico de malformaciones urinarias es muy frecuente, ya que en la ultrasonografía se visualiza fácilmente el contraste entre los tejidos y la orina, en el interior del conducto urinario dilatado, siendo posible con las nuevas resoluciones ecográficas detectar dilataciones hasta de 2 mm de diámetro. La gran mayoría de las malformaciones urinarias producen dilatación del tracto urinario, lo que se manifiesta en la ultrasonografía como una hidronefrosis o una ureterohidronefrosis, con o sin megavejiga, pudiendo corresponder a una uropatía obstructiva alta (como estenosis pielouretral, megauréter obstructivo, ureterocele o uréter ectópico), a una uropatía obstructiva baja (como valvas uretrales, atresia uretral, síndrome de Prune Belly o vejiga neurogénica), a un reflujo vesicoureteral o a una condición fisiológica denominada "hidronefrosis transitoria" propia del estado intrauterino. Este último cuadro representa un 20% a 30% de las hidronefrosis antenatales y estaría relacionado al ambiente hormonal propio del embarazo, se resuelve en todos los casos durante el primer año de vida, especialmente durante los primeros seis meses.

La ultrasonografía identifica los riñones

a partir de las 16 semanas de gestación en el 90% de los casos y la vejiga desde las 14 semanas de vida intrauterina. Alteraciones en el llenado o vaciado vesical requieren de más de una observación ecográfica: una vejiga que permanece vacía durante el embarazo es un signo de mal pronóstico. Los uréteres sólo se visualizan si están dilatados. La glándula suprarrenal se observa como una estructura separada del riñón a las 30 semanas, al igual que los genitales y la determinación del sexo masculino. La predicción ecográfica del sexo femenino es menos fácil. Durante la 8 semana de gestación, la yema ureteral, surgida del conducto mesonéfrico de Wolf, penetra el blastema metanéfrico para desarrollar los riñones fetales. Cerca de las 20 semanas de gestación hay alrededor del 33% de los nefrones formados, completándose la nefrogénesis alrededor de las 36 semanas de vida intrauterina. Las malformaciones más graves son aquellas que se implantan muy precozmente durante el embarazo, con la consecuente alteración en la nefrogénesis, dando como resultado una displasia renal con daño irreversible. La displasia renal se caracteriza por una hiper-ecogenicidad del parénquima renal, asociado a la presencia de quistes.

La tasa de detección de malformaciones urinarias por ultrasonografía obstétrica aumenta según la experiencia del operador, en embarazos de riesgo (oligohidroamnios, antecedentes familiares de malformaciones renales, madres con elevados niveles de alfa fetoproteínas) y en la ultrasonografía realizada a una edad gestacional avanzada. La hidronefrosis o dilatación del tracto urinario se presenta en 1 de cada 100 a 350 embarazos, con incidencia variable dependiendo del operador y del criterio utilizado

1. Profesor Auxiliar, Departamento de Urología, Pontificia Universidad Católica de Chile.

para definir hidronefrosis. La ultrasonografía obstétrica es además importante en estos casos porque permite visualizar la estructura del parénquima renal, la presencia de quistes, característicos de la displasia renal, la cantidad de volumen de líquido amniótico y la presencia de otras malformaciones extrarrenales asociadas.

Las alteraciones del líquido amniótico como oligohidroamnios o anhidroamnios traducen una malformación urinaria severa. El oligohidroamnios o disminución del líquido amniótico (éste ocupa un área menor de 2 cm en la ultrasonografía) traduce una alteración en la función renal o una obstrucción vesical. En cambio la ausencia de líquido amniótico (anhidroamnios) indica una agenesia renal bilateral, una displasia renal bilateral o una obstrucción urinaria baja completa. Dado que el líquido amniótico produce una sustancia llamada surfactante, indispensable para la madurez pulmonar fetal, en caso de déficit se produce irremediamente una hipoplasia pulmonar, con una alta tasa de morbimortalidad en el recién nacido. Este cuadro se caracteriza por una mala distensibilidad del pulmón, con incapacidad para ventilar en forma adecuada a pesar de la aplicación de una presión mecánica intensa.

El diagnóstico diferencial de una malformación urinaria es una malformación gastrointestinal (atresia duodenal, duplicación intestinal, quiste de colédoco, etc), un quiste ovárico, teratomas, mielomeningocele, etc.

MANEJO PRENATAL

Al hacer el diagnóstico de dilatación de la vía urinaria, es preciso determinar el grado de hidronefrosis en relación a la edad gestacional. La medida más usada hasta ahora para cuantificar el grado de dilatación es la medición del diámetro anteroposterior de la pelvis renal, considerándose significativo un diámetro anteroposterior de la pelvis > 10 mm. Nuevos estudios clínicos de seguimiento fetal sugerirían que dilataciones de la pelvis renal con un diámetro anteroposterior mayor de 4 mm antes de la 33ª semanas de gestación y mayor de 7 mm después de la 33ª semanas de gestación, traducirían un riesgo de detectar una malformación en la unidad renal afectada, tanto para cuadros obstructivos como para reflujo vesico-ureteral. Se han utilizado además otras

medidas, tanto de la pelvis renal como de los cálices, pero con menores resultados pronósticos. Para fines pronósticos es indispensable determinar la edad gestacional en el momento del diagnóstico, el grado de hidronefrosis, las características del parénquima renal, el compromiso renal bilateral, las alteraciones del líquido amniótico, la función renal fetal y la presencia de otras malformaciones genéticas o congénitas asociadas.

Frente a una hidronefrosis bilateral con oligohidroamnios en el segundo trimestre del embarazo, debe repetirse la ultrasonografía al cabo de una semana, para confirmar la sospecha y comenzar la evaluación de los factores pronósticos, que se van a considerar al tomar una conducta terapéutica. La valoración prenatal se basa en la ultrasonografía (volumen del líquido amniótico, arquitectura del parénquima renal y malformaciones asociadas), el cariotipo (en orina fetal o líquido amniótico) y el estudio de función renal por el análisis bioquímico de orina fetal. El nivel de creatinina en el feto traduce los niveles maternos, se puede estudiar la función renal fetal por estudios bioquímicos seriados de orina fetal obtenidos por aspiración vesical. Los factores de mal pronóstico en la función renal fetal son una concentración de Na > 100 mEq/l, de Cl > 90 mEq/l, de Ca > 0,95 nmol/l, de Beta 2 microglobulina > 2 mg/l, proteínas totales > 40 mg/dl y una osmolaridad urinaria > 210 mOsm/l. Estudios clínicos han demostrado que la ultrasonografía y los estudios de electrolitos urinarios son un buen predictor de la función renal fetal.

La obstrucción urinaria grave intra-uterina no sólo produce daño renal progresivo sino también daño pulmonar progresivo. La descompresión temprana, tan pronto se confirma el diagnóstico, permite evitar este daño ya que restablece el volumen del líquido amniótico con la consecuente producción de surfactante, indispensable para la madurez pulmonar. Se han desarrollado métodos de intervención terapéutica prenatal que persiguen aliviar la obstrucción urinaria por medio de una corrección quirúrgica primaria o una derivación transitoria, con la idea de posponer el tratamiento específico definitivo. Estos métodos tienen riesgos de infección, traumatismo fetal, rotura de membrana y parto prematuro. Se han publicado casos aislados de corrección primaria prenatal, como

resecciones de valvas uretrales en fetos por vía percutánea transvesical.

Estos procedimientos sólo deben considerarse en los casos con certeza diagnóstica de lesiones renales bilaterales (por obstrucción vesical) o unilaterales en monorrenos, asociadas a oligohidramnios severos, en feto único, con cariotipo normal, con pruebas de función renal fetal de buen pronóstico y ausencia de otras malformaciones extrarrenales mayores.

Entre los métodos de derivación urinaria usados en clínica está la aspiración reiterada de orina vesical o piélica, por medio de una punción, que persigue desobstruir el tracto urinario de una manera simple, aunque con riesgo de infección y con el gran inconveniente de no mejorar la cantidad de líquido amniótico y así prevenir la hipoplasia pulmonar. Este es un método transitorio de derivación. Otro método de derivación urinaria fetal usado frecuentemente, especialmente si hay obstrucción vesical severa, son los shunt vesico-amnióticos, consistentes en la colocación de un catéter interno permanente (drenaje tipo doble J) desde la vejiga fetal a la cavidad amniótica por vía percutánea, con la gran ventaja de mejorar el volumen del líquido amniótico y descomprimir la vía urinaria hasta el término del embarazo. Es un método permanente que se realiza bajo sedación materno-fetal, no exento de complicaciones, como la migración del catéter, la oclusión de este o la dificultad en su colocación.

Otro método terapéutico prenatal derivativo es la cirugía fetal abierta, como una vesicostomía, una ureterostomía o una pielostomía por histerotomía, en las cuales, exteriorizando transitoriamente al feto, se realiza la cirugía derivativa y luego, bajo tratamiento tocolítico, se continúa el embarazo. Este último es un método aún en etapa experimental, con sólo algunos casos aislados publicados. Tiene un alto riesgo de infección y parto prematuro, una alta tasa de morbilidad fetal y un no despreciable riesgo materno.

Por último cuando se plantea una intervención intrauterina en el segundo trimestre y primera mitad del tercer trimestre, debe siempre considerarse la posibilidad de una conducta expectante para una corrección neonatal, ya que en la actualidad un parto prematuro después de las 33^a o 34^a semanas con madurez pulmonar probada es via-

ble y la intervención quirúrgica en el recién nacido tiene menos riesgo y más probabilidades de éxito que cualquier intervención prenatal. Las derivaciones que mejoran el volumen disminuido de líquido amniótico mejoran el pronóstico pulmonar del feto y disminuyen la tasa de morbilidad perinatal propia de estas malformaciones. El tratamiento prenatal de las uropatías obstructivas no siempre mejora el pronóstico renal y vesical de estos pacientes.

Con los progresos en el manejo de la insuficiencia renal crónica en recién nacidos, la nefropatía no es el factor condicionante en la viabilidad de estos niños, pudiendo realizarse procedimientos antenatales incluso con evidencias ultrasonográficas de displasia renal bilateral avanzada o signos de laboratorio de insuficiencia renal severa, previo conocimiento, por parte de los padres, del mal pronóstico renal futuro. No deben considerarse procedimientos de descompresión en casos con líquido amniótico normal.

Los padres deben conocer y aceptar los riesgos de estos métodos diagnósticos y terapéuticos. Ellos sólo deben realizarse en instituciones con la capacidad profesional y la experiencia adecuada. Los procedimientos son de manejo de un equipo multidisciplinario conformado por el urólogo pediátrico, obstetra, ecografista, neonatólogo, nefrólogo pediátrico y el ético-médico. Una vez definida la conducta a seguir en cada caso, se debe informar a los padres las ventajas, limitaciones y riesgos de cada procedimiento diagnóstico y terapéutico, respetando su voluntad en la toma de decisiones.

Estos procedimientos deben considerarse como de excepción y seleccionar muy bien los casos y las técnicas empleadas, ya que no se puede predecir con certeza el pronóstico renal y pulmonar final, ni las fallas técnicas y terapéuticas, así como tampoco las complicaciones fetales y maternas asociada a estos procedimientos.

MANEJO POSTNATAL

El 80% de los recién nacidos con malformaciones urinarias detectadas por ultrasonido obstétrico son asintomáticos. No todas las dilataciones fetales de la vía urinaria tienen significado patológico, aproximadamente el 20% a 30% corresponde a un

"hidronefrosis fisiológica transitoria", que se resuelve espontáneamente durante los primeros meses de vida sin comprometer la función renal ni producir infección urinaria sobreagregada.

En todo recién nacido con el antecedente de hidronefrosis antenatal debe realizarse un examen de orina en el periodo postnatal inmediato, pruebas de función renal y comenzar con antibioterapia profiláctica (cefadroxilo 10-15 mg/kg/dosis diaria) mientras se completa la evaluación. Esta evaluación (figura 1) consiste en una ultrasonografía renal y vesical, de preferencia durante la primera semana de vida, pues durante el transcurso de este lapso se establece una diuresis y una filtración glomerular adecuadas para evidenciar una obstrucción urinaria. Sólo se realiza una ultrasonografía renal antes cuando se sospecha una malformación severa asociada a oligoanuria o a una retención urinaria.

En todos estos recién nacidos debe realizarse una uretrocistografía miccional seriada durante el primer mes de vida, para descartar la presencia de reflujo vesicoureteral, valvas uretrales, ureteroceles o alteraciones vesicales, aun en los casos que la ultrasonografía postnatal haya sido normal. Si la severidad de la hidronefrosis hace sospe-

char una uropatía obstructiva, debe realizarse complementariamente un renograma diurético o cintigrafía renal dinámica con Tc99m MAG3, examen muy útil en los recién nacidos, ya que realizado en buenas condiciones de hidratación permite determinar la presencia de obstrucción en una dilatación urinaria, mediante el análisis de una curva cintigráfica del patrón de eliminación del radioisótopo, la respuesta al uso de furosemida endovenosa y la cuantificación del tiempo necesario para la eliminación del 50% de la radioactividad (T1/2máx. post furosemida). Además determina la función renal relativa de cada unidad renal. Si el resultado del renograma diurético no demuestra obstrucción o es dudoso, en pacientes con una función renal conservada, el seguimiento es por ultrasonografía al mes, a los tres y seis meses de vida. Si durante el seguimiento ecográfico hay progresión de la hidronefrosis, hay que re-evaluar con un nuevo renograma diurético.

La importancia del uso actual de la uretrocistografía miccional seriada en todo recién nacido con hidronefrosis antenatal, es que una ultrasonografía postnatal normal o con hidronefrosis leve o moderada, antes definida como hidronefrosis fisiológica, es la manifestación de un reflujo vesicoureteral

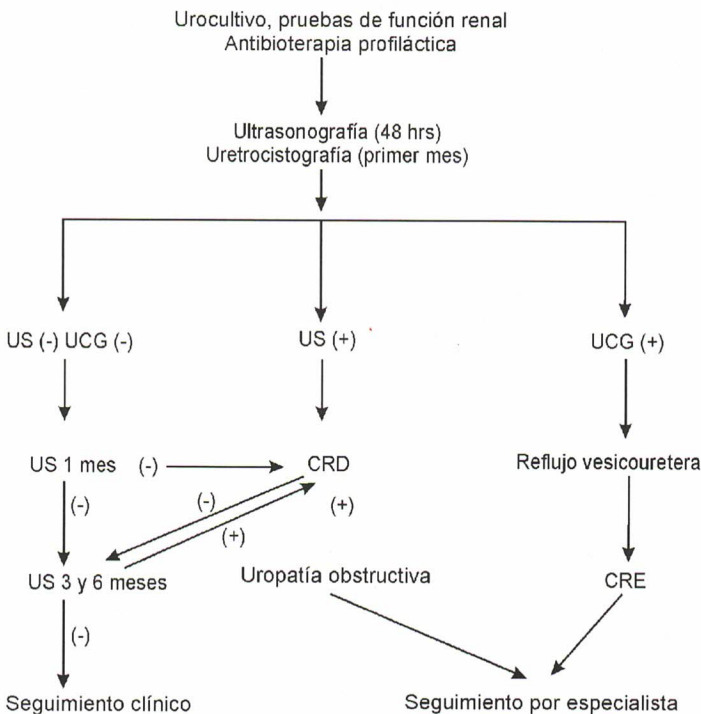


Figura 1. Algoritmo para la evaluación postnatal de recién nacidos con hidronefrosis detectada in útero.

en un 25% a 32% de los casos. Además, el reflujo vesico-ureteral debe descartarse en asociación a todos los casos de uropatía obstructiva. En todos los casos en que se diagnostique un reflujo vesicoureteral, debe realizarse una cintigrafía renal estática con Tc99m con DMSA, para determinar la función renal relativa y la presencia de daño en el parénquima renal.

En el caso que la uretrocistografía y el ultrasonido postnatal y al mes sean normales, debe suspenderse la profilaxis con antibióticos y realizarse un último control ecográfico a los tres meses.

Frente al diagnóstico, en un recién nacido, de una uropatía obstructiva (por ultrasonido pre y postnatal, renograma diurético, clínica y compromiso de la función renal), la cirugía precoz derivativa o reparadora, por un equipo de especialistas (urólogo y anestesiólogos pediátricos) permite corregir la anomalía, evitando así la presencia de infecciones urinarias y la aparición o progresión del daño renal. En general los recién nacidos con reflujo vésico-ureteral diagnosticado en el periodo perinatal son de tratamiento médico, por su alto porcentaje de resolución espontánea. La morbilidad del recién nacido con malformaciones urinarias está dado por la insuficiencia renal y la presencia de infecciones urinarias. En la actualidad, la cirugía en el recién nacido es un procedimiento seguro, frecuente y con resultados equivalentes a la cirugía realizada en cualquier periodo de la infancia.

La mayoría de las malformaciones urinarias detectadas en el prenatal son uropatías de tipo obstructiva, ya que éstas presentan grandes hidronefrosis, ureterohidronefrosis o megavejigas, fácilmente visibles a la ultrasonografía, al igual que las displasias renales muy visibles por la presencia de grandes quistes. En cambio, el reflujo vésico-ureteral es aún un diagnóstico poco frecuente en el periodo prenatal, ya que esta anomalía urinaria es un proceso intermitente durante la micción y no en todos los casos se presenta con dilatación severa del tracto urinario.

En Chile, las uropatías obstructivas son responsables del 20% de los niños en insu-

ficiencia renal terminal y el reflujo vésico-ureteral del 18%, ambas etiologías son prevenibles en un alto porcentaje de los casos, con buenos programas de detección precoz.

Con el advenimiento de la ultrasonografía obstétrica de rutina durante el embarazo se han podido detectar malformaciones del tracto urinario precozmente, antes que éstas se hagan sintomáticas por infección urinaria, factor muy importante para evitar el daño renal en estos pacientes. Además en algunos casos excepcionales se ha podido intervenir durante la vida intrauterina para mejorar su pronóstico vital y renal. En la actualidad los esfuerzos están orientados a pesquisar por ultrasonografía prenatal un mayor porcentaje de uropatías obstructivas y reflujos vesicoureterales, realizando un estudio postnatal precoz y ampliando el estudio de imágenes a las hidronefrosis leves y moderadas e incorporando la ureterocistografía miccional en la evaluación postnatal de todos estos pacientes, que en el pasado no se estudiaban.

REFERENCIAS

- 1.- Shimada K, Hosokawa S, Tohda A, Matsumoto F, Suzuki M, Morimoto I: Follow up of children after fetal treatment for obstructive uropathy. *Int J Urol* 1998; 5: 312-6.
- 2.- Johnson MP, Bukowski TP, Rettelman C, Isada N, Pryde P, Evans M: In utero surgical treatment of fetal obstructive uropathy. A new comprehensive approach to identify appropriate candidates for vesicoamniotic shunt therapy. *Am J Obstet Gynecol* 1994; 170: 1770-9.
- 3.- Harrison MR, Filly RA: The fetus with obstructive uropathy: pathophysiology, natural history, selection and treatment. In: Harrison MR, Golbus MS, Filly RA eds. *The unborn patient* 2nd ed. Philadelphia: W.B. Saunders 1990: 329-44.
- 4.- Cavagnaro F, Baquedano P, Lagomarsino E, Orellana P, García C: Hidronefrosis perinatal: enfoque diagnóstico. *Rev Chil Pediatr* 1996; 67: 282-6.
- 5.- Elder J: Antenatal hydronephrosis: fetal and neonatal management. *Pediatr Clin North Am* 1997; 44: 1299-321.