

Resultados Protocolo 1993-1999 para tumores testiculares de células germinales no seminoma (PINDA)

Hugo García U.¹, Luisa Sepúlveda R.², Juan Tordecilla C.³

Resumen

El objetivo de esta publicación es presentar los resultados del protocolo nacional 1993-1999 para tumores testiculares de células germinales. En el período 1993-1999 se reunieron 29 casos de tumores testiculares de células germinales no seminomas. La edad de presentación fue de 2 meses a 15 años, con una mediana para la edad de 1 año y 7 meses. En la histología de los tumores predominó el tipo saco vitelino (62%), los teratomas mixtos (17,3%), los teratomas inmaduros (13,8%) y los teratomas maduros (6,9%). El estudio de etapificación demostró que 69% estaban en etapa I, 24,1% en etapa II y 6,9% en etapa III. En todos se realizó orquidectomía inguinal alta. Los niños en etapa I se mantuvieron en observación, seguimiento y no recibieron quimioterapia. Durante el período de observación se presentaron 8 recaídas, 7 en etapa I y uno en etapa II, con un intervalo de 2 a 17 meses desde el diagnóstico; todos fueron locales o regionales al retroperitoneo, la histología saco vitelino incluyó a los 8 casos. En 6 recaídas se usó quimioterapia de 4 ciclos PVB y en 1 caso 4 ciclos PVB y 4 ciclos PEI. Se realizaron 3 cirugías y 2 fueron extirpación completa. En etapa II los 7 casos recibieron 4 ciclos PVB y sólo 1 cirugía con extirpación completa. Los 2 casos en etapa III, uno tenía metástasis pulmonares mínimas y recibió 4 ciclos PVB, el segundo tenía compromiso pulmonar y mediastínico y recibió 4 ciclos PEI seguidos de cirugía de mediastino con extirpación completa. La sobrevida total del grupo alcanzó a 96% con una mediana de seguimiento de 40 meses y la sobrevida libre de eventos fue de 68%. *Conclusiones:* a) La sobrevida total es satisfactoria en standard internacional, b) la sobrevida libre de eventos expresa un exceso de recaídas en etapa I, c) la conducta de observación y seguimiento es satisfactoria y evitó la quimioterapia en 12 pacientes etapa I, y d) la quimioterapia usada en este protocolo es efectiva y con toxicidad controlada.

(**Palabras clave:** Tumor testicular, célula germinal, terotoma, saco vitelino, sobrevida).

Rev Chil Pediatr 75 (2); 129-138, 2004

The results of the PINDA protocol for germ cell (non-seminoma) testicular tumours

The objective of this paper is to analyze the results of the Germ Cell Testicular Tumour National Programme (PINDA) from 1993 to 1999. 29 cases of non-seminoma germ cell testicular tumours were enrolled in the programme. The age at diagnosis ranged from 2 months to 15

1. Unidad de Hemato-Oncología Infantil Hospital San Juan de Dios.
2. Unidad de Hemato-Oncología Infantil Hospital Luis Calvo Mackenna.
3. Unidad de Hemato-Oncología Infantil Hospital Roberto del Río.

years, mean 19 months. Histological analysis showed a predominance of yolk-sack tumours (62%), mixed teratomas (17.3%), immature teratomas (13.85) and mature teratomas (6.9%). The staging was as follows; stage I 69%, stage II 24.1%, stage III 6.9%. All patients underwent unilateral orchidectomy with high ligation of the spermatic cord. Stage 1 patients did not receive chemotherapy, but remained under observation. 8 patients relapsed, 7 belonged to stage 1 and 1 to stage 2, the time to relapse being between 2 and 17 months, all were loco-regional. Rescue chemotherapy with 4 cycles of PVB was used in 6, and in the other case 4, cycles of PVB and PEI. Surgery was indicated in 3 cases, 2 achieving total tumour resection. All stage 2 cases received 4 cycles of PVB, in 1 case with the addition of surgery. There were 2 stage 3 cases, 1 ranked as low risk (minimal lung metastasis) and received PVB, the other as high risk (lung and mediastinal involvement) and received 4 PEI and mediastinal surgery. The overall survival rate was 96% with a 40- month follow-up, with free survival event of 68%. Conclusions: The survival rate is in keeping with international rates, the free survival event was affected by stage 1 relapses, observation alone in stage 1 patients saved 12 patients from un-necessary chemotherapy, the chemotherapeutic regimen gave excellent results combined with low toxicity.

(Key words: testicular cancer, chemotherapy, surgery).

Rev Chil Pediatr 75 (2); 129-138, 2004

INTRODUCCIÓN

Los tumores de células germinales se generan de una célula germinal primordial y agrupan a un conjunto de neoplasias de gran complejidad por histología y ubicación.

En nuestro país estos tumores son frecuentemente gonadales tanto en testículo como en ovario, con escasa presencia de las formas extragonadales. En total corresponden al 12% de los tumores sólidos reunidos por el PINDA entre 1988-1999.

En Chile, en el año 1988 se diseñó un Programa Nacional Infantil de Drogas Antineoplásicas (PINDA) que proporciona las drogas antineoplásicas para el tratamiento de los tumores malignos. Este grupo cooperativo funciona con Protocolos comunes para cada tumor en los centros acreditados del país.

Esta revisión muestra los resultados del Protocolo Nacional de Tumores Testiculares de células germinales en el período 1993-1999 y se basa en gran medida en el Protocolo de la Sociedad de Pediatría Oncológica Germana. 1982-1992¹.

Los favorables resultados del Protocolo Germano desde principio de los años ochenta han significado un vuelco espectacular en la sobrevida de 40% a 80% a 3 años de observación en los tumores de células germinales. La introducción del Cisplatino (Einhorn

1977) como la droga más efectiva en combinación con otras como la Vinblastina, Bleomicina, Etoposido, Ifosfamida (PVB-PEI) sumado a la definición del factor de riesgo y el programa de observación seguimiento en etapa I han consolidado estos éxitos.

Los propósitos del Protocolo Nacional de Tumores testiculares de células germinales son: a) en la Etapas I continuar la práctica de Observación y seguimiento sin QT, ya iniciado en el año 1987, con lo cual se fortalece el estudio de seguimiento con marcadores tumorales, imágenes y por lo tanto el diagnóstico precoz de las recaídas; b) Conocer la histología de estos tumores; c) Mejorar los resultados para la Etapa III, que en el protocolo anterior 1987-1992 fueron responsables de una sobrevida de 86% a 3 años; d) Usar quimioterapia estratificada según criterio de etapa, riesgo y progresión.

PACIENTES Y MÉTODOS

El presente análisis incluye a 30 pacientes con tumores testiculares de células germinales atendidos en los centros acreditados del PINDA en el período 1993-1999. Ingresaron pacientes desde el período de recién nacido a los 15 años de edad, sin recibir quimioterapia previa, un caso de seminoma fue descartado del grupo.

El estudio inicial para la etapificación se realizó en todos los pacientes e incluyó los siguientes exámenes: estudio de marcadores tumorales (alfafetoproteínas, gonadotropinas corionica Sub unidad Beta), radiografía de tórax (AP y lateral), búsqueda de linfonodos abdominales (ecografía o tomografía computarizada), perfil bioquímico y hematológico completo, e histología. No se realizó linfadenectomía primaria con fines de etapificación.

En esta clasificación por etapas se agregan algunos factores de riesgo inicial, según niveles de alfafetoproteína, presencia y tamaños de linfonodos y metástasis, como se muestra en la tabla 1.

En todos los pacientes se revisaron las características histológicas del tumor primario de acuerdo a la clasificación de Pugh y Cameron². De acuerdo a esta clasificación los tumores testiculares malignos de células germinales abarcan dos tipos: los seminomas y los no seminomas. Este segundo grupo se subdivide en 5 subgrupos:

1. Tumor de saco vitelino, seno endodérmico o carcinoma embrionario infantil secretores de alfa fetoproteínas.
2. Teratoma trofoblástico maligno o coriocarcinoma secretor de HCG Sub Unidad Beta.
3. Teratoma indeferenciado maligno o carcinoma embrionario indeferenciado que no producen alfafetoproteínas ni HCG Beta.
4. Teratomas diferenciados. Si la diferenciación no es completa, el subtipo inmaduro es considerado potencialmente maligno.

5. Tumores mixtos en los cuales se encuentran diferentes subgrupos en el mismo tumor. Si el teratoma indeferenciado está presente ellos se clasifican como teratomas malignos intermedios.

La quimioterapia se estratifica según factores de riesgo. La quimioterapia standard o de primera línea se indica para riesgo bajo, intermedio o recaídas en etapa I. La quimioterapia de segunda línea para los pacientes de alto riesgo o recaídas que han recibido quimioterapia de primera línea. La quimioterapia de primera línea reúne las siguientes drogas antineoplásicas y se denomina ciclo PVB: Vinblastina (3,0 mg/m²/día, días 1 y 2 ev), Bleomicina (15 mg/m²/día, días 1, 2, 3 y 4, ev), Cisplatino 20 mg/m²/día, días 4, 5, 6, 7 y 8 ev); cada 28 días desde el inicio y durante 3 ó 4 ciclos, según el caso. La quimioterapia de segunda línea o de salvataje se conoce bajo la denominación de ciclos PEI, incluye Etoposido (100 mg/m²/día, días 1, 2 y 3, ev), Ifosfamida (1 500 mg/m² /día, días 1, 2, 3 y 4, ev), Cisplatino 20 mg/m²/día, días 2, 3, 4 y 5; cada 28 días desde inicio durante 3 a 5 ciclos según el caso. Como quimioterapia de mantención se utiliza Etoposido (300 mg/m²/día, cada 28 días por 3 veces).

En todos los pacientes se practicó la orquidectomía inguinal alta, en el anillo interno inguinal, con excepción de los tumores de gran tamaño en los cuales debe procederse a la cirugía después de la QT reductiva. No se indicó la linfadenectomía

Tabla 1. Clasificación por etapas, según factores de riesgo inicial, Tumores testiculares de células germinales (PINDA 1993-1999)

Etapa I	
I	Teratomas maduro
la	Tumor confinado al testículo (riesgo bajo)
lb	Alfafeto persistente mayor 1 mes después de la orquidectomía sin identificar tumor por imágenes.
Etapa II	
II	Tumor testicular con extensión linfática local o regional
Ila	Adenopatías menor a 2 cm (riesgo bajo)
Ilb	Adenopatías de 2 a 5 cm y más de 5 ganglios (riesgo intermedio)
Etapa III	
III	Tumor testicular con extensión a distancia
IIla	Metástasis pulmonar < 2 cm no mayor 5 lesiones (riesgo bajo)
IIlb	Metástasis pulmonar masiva, a mediastino, hígado, hueso o SNC (riesgo alto)

retroperitoneal en ninguno de los casos, por el riesgo de producir complicaciones posteriores de eyaculación retrograda e infertilidad. Además los estudios prospectivos sólo presentan posibilidad de biopsia ganglionar positiva en el 5% de los casos. Este procedimiento se evalúa en los casos de carcinoma muy indiferenciado en pacientes adolescentes.

En los pacientes en etapa I se aplicó la conducta de observación y seguimiento cuando el nivel de alfafetoproteína se normalizó después de 1 mes de la orquidectomía. El seguimiento se realizó con alfafetoproteínas mensuales durante 1 año y luego cada 3 meses al año siguiente, ecografía abdominal y Rx tórax cada 3 meses.

Si el nivel de alfafetoproteínas continuaba elevado después de 1 mes de la orquidectomía (sobre 100 ng/ml) se indicó TAC toracoabdominal con el propósito de buscar progresión a los linfáticos del retroperitoneo o metástasis en pulmón, mediastino e hígado. Cuando el estudio por imágenes fue negativo y la alfafetoproteína persistió alta, se indicó QT de primera línea, 4 ciclos PVB cada 21 días. En esta etapa sólo se insinúan factores de riesgo como la invasión vascular, o linfática, alfafetoproteínas > 10 000, pero sin adoptar una conducta específica de tratamiento.

En la etapa II se determinan 2 grupos de riesgo, según tamaño de las adenopatías: adenopatía < 2 cm (riesgo bajo) o adenopatía > 2 cm o más de 5 adenopatías comprometidas (riesgo intermedio). En ambos casos se aplican 2 ciclos PVB cada 21 días, a continuación se evalúa la presencia de adenopatías retroperitoneales por eco o TAC abdominal; si las imágenes son negativas se indican los dos últimos ciclos PVB, el caso queda en observación y seguimiento. Cuando las imágenes demostraron lesión residual o había dudas, se procedió a una segunda cirugía dirigida a los ganglios comprometidos o masa ganglionar, si la biopsia era negativa y sólo había necrosis o cicatrización se indicaron 2 ciclos PVB adicionales, cada 21 días con lo cual finalizaba el tratamiento. Por el contrario, si la biopsia era positiva, además de la extirpación ganglionar si no hay resección oncológica, se cambió el tratamiento a QT de segunda línea, 3 a 4 ciclos de PEI cada 21 días. Una vez finalizado el tratamiento el seguimiento se mantuvo al igual que la etapa I.

En la etapa III es muy importante definir el riesgo aplicando los criterios de la Universidad de Indiana³ puesto que cuando la magnitud metastásica es moderada (metástasis pulmonar única, ganglio mediastino menor a 2 cm, nódulos pulmonares menor a 2 cm y un número no mayor a 5) la respuesta a la quimioterapia convencional es satisfactoria (4 PVB y segunda cirugía según el caso). Por el contrario la enfermedad metastásica avanzada en pulmón y mediastino, como la enfermedad visceral en hígado cerebro y huesos, la terapia convencional no tiene mayor éxito que en 40 a 50% de los casos, por lo que es necesario indicar una QT de segunda línea PEI, 4 ciclos cada 21 días y también considerar una segunda cirugía si es posible reseccionar metástasis abordables.

El seguimiento se refuerza con TAC toracoabdominal cada 3 meses, alfafetoproteínas, ECO abdominal Rx tórax al igual que etapas I-II.

La conducta en las recaídas depende mucho de la etapa inicial y si ha recibido QT previa. Si la recaída proviene de Etapa I que no recibió QT a Etapa II o III riesgo bajo, el tratamiento es igual a Etapa II, con 4 ciclos de PVB. Si las recaídas se originan de Etapa II o III riesgo bajo, se indicará 4 ciclos PEI y según el caso una segunda cirugía. Cuando la recaída se produce después de recibir QT de 1ª y 2ª línea, el caso queda fuera de protocolo.

RESULTADOS

De los 30 pacientes sólo 29 fueron considerados, ya que uno resultó ser un seminoma.

La mediana para la edad fue de 1 año 7 meses, con un rango de 2 meses a 15 años, el 60% de los pacientes tenían menos de 2 años.

La sobrevida total del grupo analizado alcanzó a 96% (Kaplan Meier), con una mediana de seguimiento de 40 meses (figura 1), la sobrevida libre de eventos fue de 68% (Kaplan Meier) sumando 10 eventos negativos, de los cuales 8 fueron recaídas, 1 abandono al final del tratamiento y 1 fallecimiento (figura 2).

El estudio de la histología de los tumores testiculares, mostró un franco predominio de tumores de saco vitelino o carcinoma

embrionario infantil con 18/29 casos (62%), seguido de 4 teratomas inmaduros (13,8%), 5 teratomas mixtos (17,2%) y 2 teratomas maduros (6,9%).

La alfa fetoproteínas resultó un excelente marcador tumoral para el diagnóstico y seguimiento de los tumores secretores. El promedio del valor diagnóstico de alfafetoproteínas en los tumores de saco vitelino fue de 783 ng/ml para todos los niños con este tumor. Sólo 1 caso con teratoma mixto mostró elevación de alfafetoproteínas y ninguno de los teratomas inmaduros.

La etapificación de los tumores testiculares se inclinó fuertemente a la etapa I con 20/29 pacientes (62%), 2/20 en etapa IO (6,8%) (teratomas maduros), en etapa II 7/29 (24,1%) y en etapa III 2/29 (6,9%).

La relación entre etapa e histología se muestra en la tabla 2. Los pacientes en etapa I siguen la conducta de observación y seguimiento, de los 20 casos, 1 fue tratado con 4 ciclos PVB por presentar alfafetoproteínas altas persistentes, después de 1 mes de control y 7 pacientes recayeron en el curso del seguimiento.

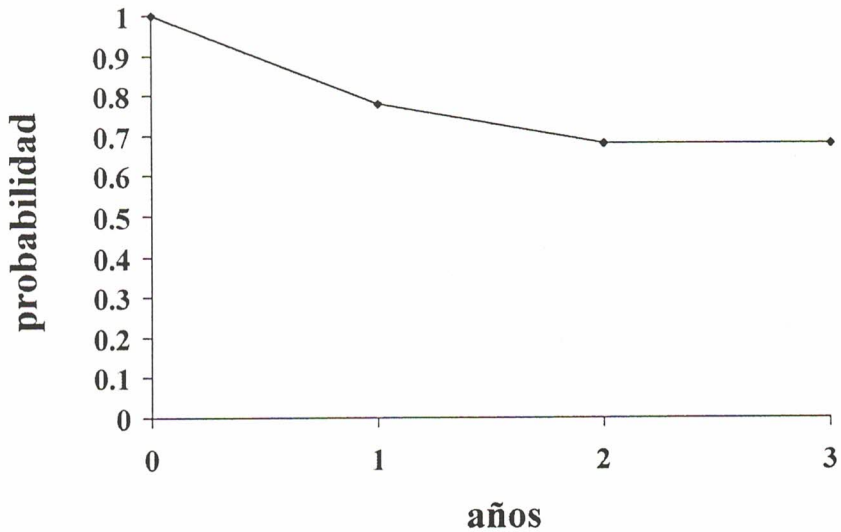


Figura 1. Tumores de células germinales testiculares. SLE según Kaplan y Meier. N = 29.

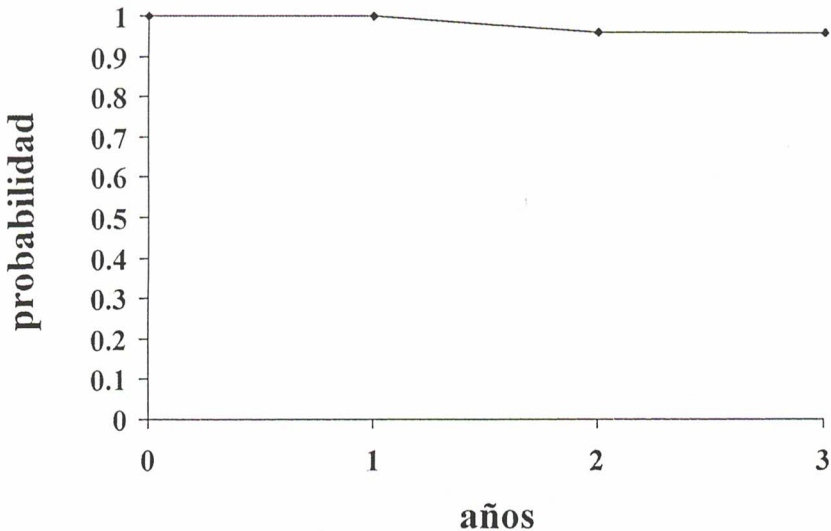


Figura 2. Tumores de células germinales. Supervivencia total. Kaplan y Meier.

De los 7 pacientes en etapa II, 4 presentaban adenopatías retroperitoneales menores a 3 cm, que se trataron con 4 ciclos PVB; 3 de ellos están libre de enfermedad con una mediana de seguimiento de 52 meses; el cuarto niño abandonó el control después de recibir la quimioterapia. Los otros 3 pacientes presentaban masas retroperitoneales entre 9 y 11 cm por lo cual se les indicó 2 ciclos PVB, la evaluación posterior mostró que en 2 pacientes había desaparecido la masa y sólo 1 paciente tenía una masa residual de 9 cm que se resolvió con una segunda cirugía (biopsia: teratoma maduro); los 3 niños completaron 4 ciclos PVB (tabla 3).

En etapa III sólo hubo 2 casos, un paciente presentaba metástasis pulmonares de

bajo riesgo y se trató con QT PVB 4 ciclos y actualmente esta en RCM 18 meses. El segundo caso de alto riesgo con metástasis pulmonares y masa mediastínica, recibió 3 ciclos PEI, a continuación una segunda cirugía para resección de masa de mediastino residual de 8 x 6 cm, completando el tratamiento con 1 ciclo PEI adicional; actualmente en RCM por 53 meses de observación (tabla 4).

Se presentaron 8 recaídas de las cuales 7 se originaron en pacientes Etapa I y sólo 1 en etapa II (tabla 5). Las recaídas aparecieron entre los 2 y 17 meses de observación y seguimiento. Todos tuvieron una presentación local o regional hacia el retroperitoneo, ninguno presentó metástasis a distancia y la histología para todos era tumor

Tabla 2. Histología y etapa (PINDA 1993-1999), Tumores testiculares de células germinales

Etapa	Número	T. saco vitelino	Teratoma maduro	Teratoma inmaduro	T. mixto
I	2	—	2	—	—
II	18	13	—	3	2
III	7	3	—	1	3
IV	2	2	—	—	—
Total	29	18	2	4	5

Tabla 3. Tumores testiculares de células germinales. Etapa II PINDA 1993-1999

Histología	Linfonodos	QT	2 Cirugía	2 QT	RCM*
T. saco vitelino	masa 9 x 11cm Retroperitoneo	4PVB	No	Recaída, 4PEI	60 meses
T. saco vitelino	linfonodo 2 cm Retroperitoneo	4PVB	No	No	21 meses
Teratoma inmaduro	masa de 7 cm Retroperitoneo	4PVB	Resección masa	1PVB 9 cm, Teratoma maduro	52 meses
Tumor mixto	linfonodo 2 cm Inguinal	4PVB	No	No	8 meses
Tumor mixto	masa 10 cm Retroperitoneo	4PVB	No	No	1 mes
Tumor mixto	linfonodo 2,5 cm Retroperitoneo	4PVB	No	N	58 meses
T. saco vitelino	linfonodo 2 cm	4PVB	No	No	abandono

T: Tumor

Tabla 4. Tumores testiculares de células germinales. Etapa III (PINDA 1993-1999)

Histología	Sitio y riesgo	1 QT	2 Cirugía	Recaída	RCM
T. saco vitelino	Metástasis pulmonar Riesgo bajo	4PVB	No	No	18 m
T. saco vitelino	Metástasis pulmonar y mediástino	4PEI	Resección masa mediástino 8 x 6 cm	No	53 m

T: Tumor

Tabla 5. Tumores testiculares de células germinales. Recaídas (PINDA 1993-1999)

Etapa	Histología	Meses del Diagnóstico	A Etapa	Qt*	Cirugía
I	T. saco vitelino	4 meses	II	4PVB	tumorectomía ilíaca, derecha
		11 meses	II	4PEI	tumorectomía ilíaca en block
		19 meses	III		Fallece metástasis pulmonar
I	T. saco vitelino	6 meses	Local, bolsa Testicular	4PVB	No
I	T. saco vitelino	17 meses	Local, bolsa Testicular	4PVB	No
I	T. saco vitelino	17 meses	II, masa Retroperitoneo 9 cm	4PVB	tumorectomía vaciamiento gl
I	T. saco vitelino	4 meses	II, adenopatía Retroperitoneo 4 cm	4PVB	No
I	T. saco vitelino	2 meses	II, masa 4 x 3 cm Retroperitoneo	4PVB	No
II	T. saco vitelino	5 meses	II, masa 5 cm Retroperitoneo	4PEI	No

T: Tumor

res de saco vitelino. La recaída en etapa II se presenta como una masa retroperitoneal de 5 cm que respondió adecuadamente a una segunda QT con 4 ciclos PEI, alcanzando SLE de 5 años. De los pacientes en Etapa I, uno recayó a los 4 meses, con una masa ilíaca derecha 4 x 4 cm; se le indicó QT 3 ciclos PVB, a continuación tumorectomía de masa residual ilíaca derecha (biopsia (-), completando el tratamiento con un ciclo PVB. A los 7 meses tuvo una segunda recaída con una masa inguinal derecha; se

procedió esta vez a tumorectomía en block seguido de 5 ciclos de QT PEI, a pesar de lo cual fue refractario al tratamiento y 4 meses después aparecieron metástasis pulmonares. Se decidió entonces dejar fuera de protocolo, falleciendo 8 meses después.

Las otras recaídas se presentaron con masa retroperitoneal en 3 casos y 2 en las bolsas testiculares aunque la cirugía fue, orquidectomía inguinal alta. Todas recibieron QT PVB 4 ciclos, en uno se realizó una segunda cirugía con extirpación completa

de la masa. La respuesta es óptima con una mediana de seguimiento libre de enfermedad de 37 meses.

DISCUSIÓN

Los resultados obtenidos por el grupo PINDA para el Protocolo de tumores testiculares de células germinales 1993-99 muestran una sobrevida de 96% con mediana de seguimiento de 40 meses, similares a lo publicado internacionalmente^{2,3,4}.

La sobrevida libre de eventos de 68% es sólo un resultado discreto que se explica por eventos negativos que ocurren en la Etapa I.

La introducción del programa observación y seguimiento para la etapa I del Protocolo Germano 1982-1992 es considerada una valiosa contribución que permite reducir el uso de QT en esta etapa⁵.

Los tumores secretores de fetoproteína especialmente el tumor de saco vitelino favorece un seguimiento muy adecuado después de la orquidectomía, pero no así para aquellos tumores de células germinales como los teratomas indiferenciados que no tienen marcador tumoral. La presencia de un teratoma inmaduro en la histología del tumor testicular, ha disminuido su importancia como factor de riesgo inicial como lo demuestran algunas publicaciones^{5,6,7}. Actualmente el factor de riesgo más importante de progresión tumoral Etapa I hacia el retroperitoneo es la invasión vascular demostrada en la histología del tumor testicular y en este caso la mayoría de las publicaciones recomiendan QT 2 ciclos PVB⁷⁻¹².

Otro factor muy importante en Etapa I es la persistencia de alfa fetoproteínas mayor a 100 ng después de 1 mes de la orquidectomía, que indica un riesgo cierto de tumor diseminado; esto se explica por la gran sensibilidad que tiene este marcador en la presencia de tumor⁸⁻¹³ el cual debe investigarse y si no es posible determinar su ubicación indicar 4 ciclos PVB.

Aún considerando los factores de riesgo las recaídas al retroperitoneo alcanzan al 15-20% en otras publicaciones⁷⁻¹¹, en nuestro grupo comprometió al 35% de los pacientes en Etapa I lo que es una cifra alta en relación a otras series¹¹⁻¹⁴. Todas las recaídas fueron tumores de saco vitelino. El análisis de las 7 recaídas mostró que en 3

pacientes se ubicaban localmente en bolsa testicular y región inguinal, lo que se explica porque los pacientes eran de origen rural con largo tiempo de crecimiento tumoral. En estos casos la orquidectomía inguinal alta es muy difícil y con riesgo de infiltración tumoral hacia la bolsa testicular, como también la orquidectomía transescrotal que esta contraindicada pues deja la porción inguinal del cordón espermático intacta y predispone a metástasis hacia los ganglios pélvicos. Resultando por lo tanto la orquidectomía inicial en estos casos, una resección parcial con alta probabilidad de recaída. La conducta más adecuada es la quimioterapia previa de 3 ciclos PVB y luego orquidectomía retardada¹⁵ con biopsia testicular; esta puede ser positiva en un 25% de los casos^{15,16} y se completa con los ciclos adicionales PVB.

Los 4 casos restantes las recaídas se ubicaron en el retroperitoneo y la conducta fue muy semejante a los pacientes en Etapa II.

El resultado de tratamiento para las recaídas fue satisfactorio con buena respuesta a la quimioterapia y con una mediana de seguimiento de 37 meses; sólo 1 caso fue refractario al tratamiento y falleció. Todas las recaídas fueron locales o regionales hacia los linfáticos retroperitoneales como sucede en la edad pediátrica¹¹, la diseminación metastásica a distancia es poco frecuente todo lo contrario ocurre en los tumores de células germinales del adulto.

En los pacientes en Etapa II se descartó la linfadenectomía retroperitoneal total por las numerosas complicaciones que presenta esta cirugía¹⁷ y además por los excelentes resultados obtenidos por la QT.

Se discute en los casos de masa ganglionar mayor a 5 cm realizar una cirugía de extirpación primaria, pero existe el riesgo de no obtener una resección completa y producir mutilaciones. En nuestros 7 casos todos recibieron QT previa PVB 2 ciclos y luego evaluación por imágenes al retroperitoneo y tórax. En nuestra experiencia el estudio por imágenes en células germinales ha sido favorable y no encontramos falsos negativos en el retroperitoneo. En 5 de los 7 pacientes completaron QT y no fue necesario una segunda cirugía.

De nuestros pacientes sólo 1 quedó con masa residual que fue extirpado completamente con biopsia teratoma maduro, un se-

gundo paciente recae al quinto mes post quimioterapia con una masa de 10 cm al retroperitoneo y por imágenes se concluyó no resecable, por lo que se indicaron 4 ciclos PEI sin necesidad de nueva cirugía, con excelentes resultado a los 5 años de observación. Este último caso ilustra el concepto del uso de QT estratificada en un mismo paciente cuando pasa de riesgo bajo a riesgo intermedio.

Cuando hay residuo tumoral por imágenes es recomendable la resección y biopsia. La biopsia puede demostrar una fibrosis o necrosis (33%), transformación en teratoma maduro en 45,3% de los casos y tumor viable en 21,3% de los pacientes^{18,19}.

Si se obtiene resección completa oncológica aunque la biopsia sea positiva el pronóstico es favorable y deben recibir 2 ciclos PVB para completar tratamiento. Si la biopsia es positiva para tumor y la resección es incompleta el pronóstico es notable inferior y debe aplicarse QT de segunda línea 4 PEI.

La observación de otros autores se repite en nuestra casuística en relación a la etapa III. Un paciente con metástasis pulmonares mínimas y el segundo caso con metástasis pulmonar y masa mediastino. En esta etapa se estratifica la quimioterapia según riesgo bajo para el primer caso y riesgo alto para el segundo.

La tendencia actual es después de la quimioterapia buscar residuos tumorales que sean abordables por la cirugía. En especial la cirugía al mediastino demuestra una buena respuesta quirúrgica con resección completa. En otros casos resecciones múltiples en diferentes ubicaciones tan distantes como retroperitoneo, tórax, cerebro e hígado han permitido extirpar masa con biopsia positiva y resección completa¹⁹.

Nuestro caso de masa mediastínica post quimioterapia es una muestra de lo favorable que es la cirugía con una remisión mantenida a los 4 años de observación.

En todo el grupo de Tumores Testiculares 18/29 pacientes recibieron QT y 11/29 no fue necesario su uso porque este subgrupo estaba en Etapa I, en programa de observación y seguimiento. Sin embargo, 8/20 pacientes en etapa I necesitaron QT.

La quimioterapia fue bien tolerado sin toxicidad renal, otica ni pulmonar en los ciclos PVB. La infusión continua de bleomicina sumado a la infusión separada del cisplatino

redujo notablemente la toxicidad pulmonar³. Los ciclos PEI producen mielosupresión pero bien tolerada con moderada morbilidad.

La discusión actual en los diferentes grupos de tratamiento de los tumores de células germinales es mejorar la sobrevida de estos pacientes. Para este efecto se han constituido comités internacionales para buscar los factores de riesgo más importantes que inciden en el pronóstico de estos enfermos. Afortunadamente los tumores testiculares de células germinales en un niño tienen un pronóstico muy favorable porque la mayoría de los casos son tumores localizados al testículo o con invasión al retroperitoneo.

El grupo "Colaborativo Internacional de Cáncer de células germinales en los análisis estadísticos incluye a los tumores testiculares de células germinales de buen pronóstico. El tumor testicular localizado al sitio primario no metastásico con fetoproteínas menor a 10 000 U tiene una sobrevida de 100% a 3 años, el tumor que se extiende regionalmente no metastásico con fetoproteínas < 10 000 U una sobrevida de 81% a 3 años²⁰.

Finalmente, nuestro objetivo específico es disminuir las recaídas en etapa I. El nuevo Protocolo para Tumores Testiculares de células germinales se inició el año 2000 e incluye el uso de quimioterapia en etapa I en los pacientes de riesgo con alfafetoproteínas persistente sobre 1 mes de la orquidectomía y con mayor énfasis el tratamiento con QT de aquellos pacientes que en la histología presentaron invasión vascular. Otro de los cambios que introduce el nuevo Protocolo es el uso de Vinblastina por Etoposido (PEB) que aporta una mayor efectividad al ciclo y disminuye los desagradable efectos tóxicos de la Vinblastina.

REFERENCIAS

- 1.- *Rainer J, Hass M D, Pinoska Schmidt MD, Verich Gobel ML, Dieter Harms MD:* Treatment of malignant Testicular Tumours in Childhood: Result of the German National Study 1982-1992. Medical and Pediatric Oncology 1994; 23: 400-5.
- 2.- *Pugh RCB, Cameron KM,* (Teratoma Inc. Pugh RC/ea): "Pathology of Testes" Oxford: Blackwell Scientific Publication. 1976; 199-244.
- 3.- *Gobel V, Schneider DT, Calumnious G, Haas RJ, Schmidt P:* On behalf of the GPOH MAKEI, the MAHO study groups. Germ cells in childhood adolescence. Ann Oncol 2000; 11: 263-71.

- 4.- *Baranzelli MC, Kranar A, Bauffer E, Quintana E, Rubie H, Dan CE, Patte C*: Prognosis factors in children with localized malignant non seminatus germ cell tumours. *Journal of Clinical Oncology* 1999; 17: 1212-8.
- 5.- *Tuner GC, Panicek DM, Heelen RT, et al*: Adjunctive surgery after chemot therapy for non seminoma germ cell tumours. *J Clin Oncol* 1990; 8: 1689-94.
- 6.- *Bekemeyer C, Kuczyk MA, Serth J, et al*: Treatment of clinical stage I testicular cancer and a possible rol of new biological prognostic parameters. *J Cancer Res Clin Oncol* 1996; 122: 575-84.
- 7.- *Ondrus D, Horne KM*: Orchiectomy alone for clinical stage I non-seminatus germ cell tumours of the testis: Fallow up period of 5 years. *Tumori* 1994; 80: 362-4.
- 8.- *Pont J, Albrecht W, Postner G, Sellna F, Angel K, Holte W*: Adjuvant Chemotherapy for high risk clinical Stage I non-seminatus testicular germ cell cancer. Long-Term result of a Prospective Trial. *J Clin Oncol* 1996; 14: 441-8.
- 9.- *Holtl N, Kolak P, Pont J, et al*: Testicular cancer: Prognostic implication in vascular invasion. *J Urol* 1987; 137: 683-5.
- 10.- *Sesterhern IA, Weiss RB, Mostofi FK, et al*: Prognosis an other clinical correlates of the pathologic review in stage I and II testicular carcinoma. A report of the testicular cancer intergroup study. *J Clin Oncol* 1992; 10: 69-78.
- 11.- *Ondrus D, Goncalves F, Kausitz J, Matoska J, Nelan W*: The value of prognosis factor in the mangement of stage I non seminatus germ cell testicular tumours. *Neoplasma* 1996; 43: 195-7.
- 12.- *Cullen MH, Stenng SP, Parkinson MC, et al*: Short-course adjuvant chemotherapy in high risk stage I non seminatus germ cell tumours of the testis., A medical research council report. *J Clin Oncol* 1996; 14: 1106-13.
- 13.- *Sakmann SB, Nichols CR, Foster RS, Messemer JK, Einhorn LH*: The management of patient with the clinical stage I non seminatus testicular tumours and persistently elevated serologic markers. *J Urol* 1996; 155: 587-9.
- 14.- *Studer VE, Fey MF, Calderni A, Kraft R, Mazzebechelli L, Sontay RN*: Adjuvant chemotherapy after orchectomy in high-risk patient with clinical stage I non-seminatus testicular cancer. *EUR Urol* 1993; 23: 444-9.
- 15.- *Leibowicht I, Little JS Jr, Foster RS, Rowland RG, Buhrle R, Donohue JP*: Delay Orquiectomy after chemotherapy for metastatic non-seminatus germ cell tumours. *J Urol* 1996; 155: 952-4.
- 16.- *Dieckman KP, Loy V*: Intratesticular effect of cisplatin based chemotherapy. *Eur Urol* 1995; 28: 25-30.
- 17.- *Horwich A, Norman A, Fisher C, Hendry WF, Nichols J, Dearnarcy DF*: Primary chemotherapy for stage II non-seminatus germ. Cell tumour of testis. *J Urol* 1996; 151: 72-8.
- 18.- *Ozen H, Ekici S, Sozens S, Ergen A, Tekgul S, Kendi S*: Recession of residual masses alone an alternative in surgical therapy of metastatic testicular germ cell tumours after chemotherapy. *Urology* 2001; 57: 323-7.
- 19.- *Hortman JT, Candelaris M, Kuc Zyc MA, Schnoll HJ, Bokemeyer C*: Comparison of histological result from the resection of residual masses at different sites after chemotherapy for metastatic non. Seminatus germ cell tumours. *Eur J Cancer Part A* 1997; 33: 843-7.
- 20.- International Germ cell cancer Collaborative Group International Germ cell consensus classification. A prognostic factor based staging system for metastatic germ cell cancer. *J Clin Oncol* 1997; 15: 594-603.