REVISTA CHILENA DE PEDIATRÍA
www.revistachilenadepediatria.cl
www.scielo.cl

Rev Chil Pediatr. 2020;91(2):251-254
DOI: 10.32641/rchped.v91i2.1184

CASO CLÍNICO

Octreótido de liberación prolongada para el tratamiento de hemorragia digestiva alta en Pediatría

Long-acting Release Octreotide for Pediatric Upper Gastrointestinal Bleeding

I. Malla[a], S. López[a], L. Busquet[b], J. Lipsich[c], S. Sierre[d], G. Cervio[e], M. Cuarterolo[a]

[a]Unidad de Hepatología, Servicio de Gastroenterología, Hospital de Pediatría Prof. Dr. J.P. Garrahan, Buenos Aires, Argentina
[b]Unidad de Endoscopía Gastrointestinal, Servicio de Gastroenterología, Hospital de Pediatría Prof. Dr. J.P. Garrahan, Buenos Aires, Argentina
[c]Servicio de Radiología, Hospital de Pediatría Prof. Dr. J.P. Garrahan, Buenos Aires, Argentina
[d]Servicio de Radiología Intervencionista, Hospital de Pediatría Prof. Dr. J.P. Garrahan, Buenos Aires, Argentina
[e]Servicio de Trasplante Hepático, Hospital de Pediatría Prof. Dr. J.P. Garrahan, Buenos Aires, Argentina

Recibido: 8 de abril de 2019; Aceptado: 17 de septiembre de 2019

¿Qué se sabe del tema que trata este estudio?

El sangrado digestivo por hipertensión portal en Pediatría es un desafío para los Hepatólogos pediátricos, fundamentalmente en casos que presentan dificultades de tratamiento. El Octreótide de liberación prolongada para aplicación intramuscular surge como una opción terapéutica en estas condiciones.

¿Qué aporta este estudio a lo ya conocido?

Nuestro reporte del tratamiento exitoso con OCT-LAR de un niño con sangrados digestivos por hipertensión portal con imposibilidad de realizar otras terapéuticas, aporta información de utilidad para el manejo de esta patología compleja y desafiante.

Resumen

Introducción: La hemorragia digestiva por hipertensión portal, sin alternativa de tratamiento endoscópico o quirúrgico por localizaciones ectópicas, no identificadas del sitio de sangrado o características anatómicas, constituye un desafío terapéutico en Pediatría. El tratamiento habitual incluye la infusión de octreótido endovenoso. En los últimos años, la presentación de octreótido de liberación prolongada (OCT-LAR) para administración mensual intramuscular, resulta una alternativa terapéutica atractiva. **Objetivo:** Reportar el caso de un lactante con hemorragia digestiva por hipertensión portal que recibió tratamiento exitoso con OCT-LAR. **Caso Clínico:** Paciente de 8 meses de vida, con malformación de vena porta extrahepática y episodios reiterados de sangrados digestivos con requerimientos transfusionales e infusiones de octréotido, sin posibilidad de tratamiento endoscópico o quirúrgico. Indicamos OCT-LAR intramuscular mensualmente. Después de diez meses de iniciado el tratamiento, el paciente no repitió sangrados digestivos y no presentó efectos adversos relacionados a la medicación. **Conclusión:** Consideramos que el reporte de este caso puede resultar de utilidad al presentar una nueva alternativa para el tratamiento de pacientes pediátricos con sangrado digestivo por hipertensión portal sin posibilidades terapéuticas convencionales.

Palabras clave: Hemorragia digestiva alta; hipertensión portal; octreótido de liberación prolongada

Correspondencia:
Ivone Malla
ivonemalla@yahoo.com.ar

Como citar este artículo: Rev Chil Pediatr. 2020;91(2):251-254. DOI: 10.32641/rchped.v91i2.1184

Abstract

Introduction: Upper gastrointestinal bleeding (UGIB) secondary to portal hypertension (PHT), without endoscopic or surgical treatment options due to an ectopic or unidentified bleeding site or the patient's anatomic characteristics, is challenging in pediatric hepatology. The usual treatment in these cases includes intravenous Octreotide. Recently, the availability of long-acting release Octreotide (OCT-LAR) for monthly intramuscular administration has become an interesting therapeutic alternative. **Objective:** To report the case of an infant with UGIB due to PHT who was successfully treated with OCT-LAR. **Clinical Case:** Eight-month-old patient with repeated episodes of UGIB due to extrahepatic portal vein malformation, requiring blood transfusions, and intravenous octreotide infusions. As neither endoscopic nor surgical treatment were feasible, we decided to start IM OCT-LAR monthly. After ten months of treatment, the patient did not present bleeding episodes. No medication-related events were observed. **Conclusion:** We consider that this report could help in the management of similar pediatric patients with UGIB due to PHT without conventional therapeutic possibilities.

Keywords:
Upper gastrointestinal bleeding;
portal hypertension;
long-acting release Octreotide

Introducción

El tratamiento y profilaxis de la hemorragia digestiva alta (HDA) secundaria a hipertensión portal (HTP) son controversiales en pediatría debido principalmente a la falta de ensayos clínicos bien diseñados con un alto nivel de evidencia en esta población[1-6]. Estas dificultades aumentan si consideramos el subgrupo de pacientes sin posibilidades de tratamiento endoscópico o quirúrgico debido a la ubicación ectópica o sin identificar del sangrado, o debido a sus características anatómicas, haciéndolo un tratamiento desafiante para los hepatólogos pediátricos. El tratamiento actual para la HDA secundaria a HTP incluye la infusión intravenosa de octreótido durante cinco días[2,3,7,8]. El octreótido de liberación prolongada (OCT-LAR) es utilizado tanto en pacientes adultos como pediátricos para el tratamiento de acromegalia, tumores neuroendocrinos, diarrea secretora, pancreatitis y quilotorax[8,9]. En los últimos años, se ha estado utilizando una presentación de OCT-LAR para la administración intramuscular mensual en pacientes adultos y pediátricos con HDA secundaria a HTP o con malformaciones vasculares. Se han reportado diversos efectos adversos por el uso de octreótido como nauseas, calambres abdominales, diarrea, hipoglucemia, problemas de crecimiento y desarrollo de cálculos biliares[10,13]. Existe una falta de evidencia en pediatría para tratar a los pacientes con HTP y HDA con sitios de sangrado ectópicos o no identificados.

El objetivo de este artículo es reportar el caso de un paciente de ocho meses de edad con malformación de la vena porta extrahepática y episodios recurrentes de HDA que fue tratado exitosamente con OCT-LAR, con el fin de aportar información y alternativas terapéuticas útiles probables en un escenario desafiante para los Hepatólogos Pediátricos.

Caso Clínico

Paciente masculino de ocho meses de edad con antecedente de preeclampsia materna. Nació a las 39 semanas de edad gestacional con un peso al nacer de 2.600 g. vía parto vaginal, con doble cordón nucal y líquido amniótico teñido de meconio. Fue ingresado a la unidad neonatal de cuidados intensivos donde permaneció por 11 días con síndrome de dificultad respiratoria y sepsis neonatal de aparición temprana por *Staphylococcus epidermidis*. Presentó HDA a los tres meses de edad. Las pruebas reiteradas de la función hepática y el recuento de plaquetas estuvieron siempre dentro de los valores normales. Al examen físico se observó piel y mucosas pálidas durante los episodios de HDA, sin presencia de hepato- o esplenomegalia.

El paciente fue derivado a nuestro centro con antecedentes de múltiples episodios de HDA con origen en várice duodenal. En cada episodio presentó melena y anemia. El paciente había recibido anteriormente inyecciones endoscópicas de cianocrilato sin respuesta (figura 1), tratamiento que no realizamos en nuestro centro. Requirió repetidas transfusiones de sangre e infusiones de octreótido vía intravenosa. En la ecografía y tomografía computarizada, se observó una malformación en la vena porta extrahepática. Se realizó una portovenografía mesentérica la que mostró las mismas características (figura 2). Se presumió que el mecanismo de la HDA era la HTP debido a la malformación de la vena porta, aunque no fue posible medir la presión. Las características anatómicas y tamaño del paciente (a los 14 meses, el peso era de 8.900 g, Z-score: -1,5; talla 73,3 cm, Z-score: -3) hacían que las alternativas quirúrgicas, como la derivación mesoportal u otras derivaciones, no fueran factibles. El paciente fue hospitalizado una vez al mes durante seis meses debido a las

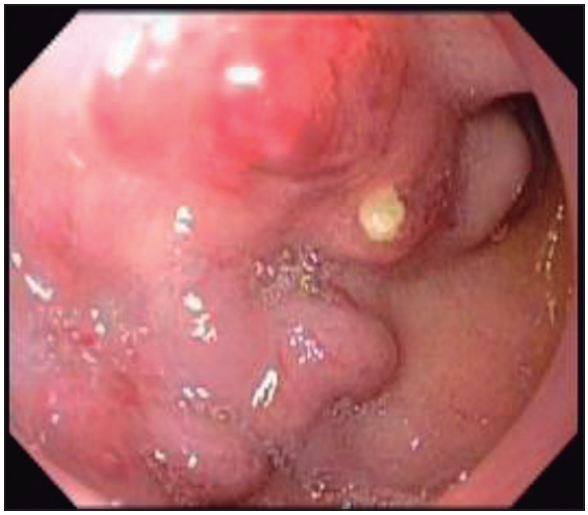

Figura 1. Endoscopía digestiva alta. En la pared posterior del bulbo duodenal hay una gran várice que protruye y ocupa parte del lumen, con fibrina en su superficie y signos rojos positivos.

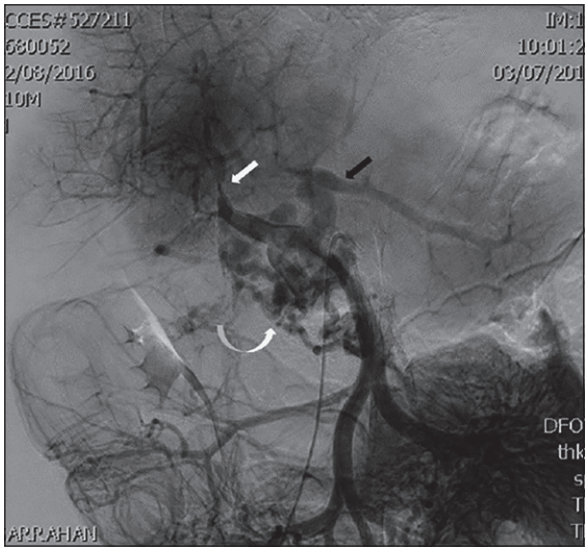

Figura 2. Portovenografía mesentérica. Tronco portal permeable sin identificación de su división. En el origen topográfico de la rama portal derecha, hay una estenosis segmentaria (flecha derecha, blanca). Rama portal izquierda que emerge de una vena colateral en lugar del tronco principal (flecha negra). Red de venas colaterales en el hilio hepático (flecha curva, blanca).

HDAs. En ese momento decidimos comenzar con la administración mensual intramuscular de OCT-LAR en dosis de 0,39 mg/kg con el fin de evitar hospitalizaciones, transfusiones, infecciones y riesgos asociados.

Tras 10 meses de tratamiento intramuscular con OCT-LAR, no tuvo más episodios de HDA. Durante este periodo, el paciente no presentó nauseas, diarrea, calambres abdominales, hipoglucemia o problemas de crecimiento.

Discusión

La HDA secundaria a HTP en niños es un desafío especial en el grupo de pacientes con sitios de sangrado ectópicos o sin identificar, o con características anatómicas que no permiten tratamientos endoscópicos o quirúrgicos. La falta de pautas o recomendaciones de tratamiento universales está relacionada a la ausencia de ensayos bien diseñados en la población pediátrica. El tratamiento actual para los episodios de HDA en estos pacientes incluye la infusión de octreótido por cinco días. El octreótido es una somatostatina análoga que inhibe la liberación de glucagón, insulina y hormona del crecimiento. También reduce el flujo sanguíneo esplácnico[2,3,7,8].

Se ha reportado el uso de las presentaciones del OCT-LAR, inicialmente diseñadas para su uso diario subcutáneo[14] y más recientemente para su administración intramuscular mensual[15], en pacientes adultos cirróticos como adyuvantes en el tratamiento de várices debido a su acción en la disminución de la presión portal y la mejora de la hiperemia esplénica. En los últimos años, la administración intramuscular mensual de OCT-LAR ha sido indicada en pacientes adultos y en un pequeño grupo de pacientes pediátricos con HDA secundaria a HTP o con malformaciones vasculares[10-13]. En pacientes adultos, el tratamiento y prevención de la HDA secundaria a HTP incluye endoscopía, derivación portosistémica intrahepática transyugular o terapia farmacológica con análogos de la somatostatina en caso de episodios de sangrado o con beta bloqueadores como tratamiento profiláctico. La administración de OCT-LAR que mejora el pronóstico en pacientes cirróticos es una opción de tratamiento atractiva para el tratamiento a largo plazo en este escenario[12].

En la población pediátrica, limitaciones técnicas y anatómicas considerables dificultan la utilización de tratamientos endoscópicos y quirúrgicos convencionales en los casos de HDA. En este grupo etario, la falta de estudios induce a imitar las experiencias de los adultos, así como los reportes de casos pediátricos. La experiencia reportada por O'Meara et al en 2015 proporciona evidencia que indica que el OCT-LAR podría ser efectivo para el tratamiento de la HDA grave en niños sin opciones terapéuticas convencionales[13].

Conclusiones

Nuestro paciente, con malformación de la vena porta extrahepática y múltiples episodios de HDA con origen en várice duodenal, representa un desafío terapéutico debido a la ubicación ectópica del sangrado y las características anatómicas que impiden un tra-

tamiento endoscópico o quirúrgico. Basándonos en el reporte de nueve pacientes pediátricos de O'Meara et al.[13], que a nuestro conocimiento representa el mayor número de pacientes tratados con OCT-LAR intramuscular, decidimos utilizar este fármaco en una dosis de 0,39 mg/kg de forma mensual. Tras 10 meses de tratamiento, nuestro paciente no presentó ningún episodio de sangrado o efectos adversos reportados previamente por el uso de octreótido.

Creemos que este reporte puede ser útil en el manejo de las HDAs complejas secundarias a HTP en pacientes pediátricos.

Responsabilidades Éticas

Protección de personas y animales: Los autores declaran que los procedimientos seguidos se conformaron a las normas éticas del comité de experimentación humana responsable y de acuerdo con la Asociación Médica Mundial y la Declaración de Helsinki.

Confidencialidad de los datos: Los autores declaran que han seguido los protocolos de su centro de trabajo sobre la publicación de datos de pacientes.

Derecho a la privacidad y consentimiento informado: Los autores han obtenido el consentimiento informado de los pacientes y/o sujetos referidos en el artículo. Este documento obra en poder del autor de correspondencia.

Conflicto de intereses

Los autores declaran no tener conflicto de intereses.

References

1. Shneider BL, de Ville de Goyet J, Leung DH, et al. Primary prophylaxis of variceal bleeding in children and the role of MesoRex Bypass: Summary of the Baveno VI Pediatric Satellite Symposium. Hepatology 2016;63(4):1368-80.
2. Verdaguer DS, Gana AJC. Management of pediatric patients with esophageal varices. Rev Med Chil 2016;144(7):879-85.
3. Gugig R, Rosenthal P. Management of portal hypertension in children. World J Gastroenterol 2012;18(11):1176-84.
4. Pimenta JR, Ferreira AR, Bittencourt PF, et al. Evaluation of primary prophylaxis with propranolol and elastic band ligation in variceal bleeding in cirrhotic children and adolescents. Arq Gastroenterol 2016;53(4):257-61.
5. Jeanniard-Malet O, Duché M, Fabre A. Survey on Clinical Practice of Primary Prophylaxis in Portal Hypertension in Children. J Pediatr Gastroenterol Nutr 2017; 64(4):524-7.
6. Shneider BL. Tacit Consensus. J Pediatr Gastroenterol Nutr 2017;64(4):497.
7. Costaguta A, Alvarez F. Portal hypertension in pediatrics II: Hemorrhagic complications. Arch Argent Pediatr 2010;108(4):337-42.
8. Eroglu Y, Emerick KM, Whitington PF, Alonso EM. Octreotide therapy for control of acute gastrointestinal bleeding in children. J Pediatr Gasroentrol Nutr 2004;38(1):41-7.
9. Cioppi F, Cianferotti L, Masi L, et al. The LARO-MEN1 study: a longitudinal clinical experience with octreotide Long-Acting Release in patients with Multiple Endocrine Neoplasia type 1 Syndrome. Clin Cases Miner Bone Metab 2017;14(2):123-30.
10. Scaglione G, Pietrini L, Russo F, et al. Long-acting octreotide as rescue therapy in chronic bleeding from gastrointestinal angiodysplasia. Aliment Pharmacol Ther 2007;26(6):935-42.
11. Klimová K, Padilla-Suárez C, Giménez-Manzorro Á, et al. Octreotide long-active release in the treatment of gastrointestinal bleeding due to vascular malformations: Cost-effectiveness study. Rev Esp Enferm Dig 2015;107(2):79-88.
12. Cui Pj, Yao J, Zhu Y, et al. Effects of a Long-Acting Formulation of Octreotide on Patients with Portal Hypertension. Gastroenterol Res Pract 2017:1-6.
13. O'Meara M, Cicalese MP, Bordugo A, et al. Successful use of long-acting octreotide for intractable chronic gastrointestinal bleeding in children. J Pediatr Gastroenterol Nutr 2015;60(1):48-53.
14. Jenkins SA, Baxter JN, Critchley M, et al. Randomised trial of octreotide for long term management of cirrhosis after variceal haemorrhage. BMJ 1997;315(7119):1338-41.
15. Spahr L, Giostra E, Frossard JL, et al. A 3-month course of long-acting repeatable octreotide (sandostatin LAR) improves portal hypertension in patients with cirrhosis: a randomized controlled study. Am J Gastroenterol 2007;102(7):1397-405.